

ラジオNIKKEI ■ 放送 毎週水曜日 20:10~20:25

# 感染症 TODAY

塩野義製薬株式会社



2016年3月16日放送

## 「二相性の神経症状を呈する急性脳症の診断と治療」

東京医科大学 小児科教授  
河島 尚志

### 急性脳症

二相性の神経症状を呈する急性脳症を理解するために、まず先に一般的な急性脳症のお話を致します。急性脳症は、中枢神経系の異常に起因し、発熱と関連して意識障害をきたす疾患の総称で、髄膜炎や脳炎、痙攣後昏睡、代謝異常症などが否定的であったとき診断されます。小児の急性脳炎・脳症は年間約1000例程度の患者数が本邦では発生しています。原因では、インフルエンザウイルスに伴うものが最多の約1/4を占めます。次いで、HHV-6や7に合併するもの、ロタウイルス、ムンプス、マイコプラズマ、RSウイルス等に合併するものとなっています。その臨床像は、最初是非特異的な発熱、頭痛といった症状で始まり、その後神経障害に起因する症状が急激にあるいは緩徐に出現します。種々の程度の意識障害、奇異行動、痙攣、脳神経症状、麻痺あるいはその他の巣症状がみられ、症状は進行したり停滞しながら、最終的には死亡や重度な後遺症をきたすこともあります。

脳症の分類は、以前はウイルス毎による分類が主に用いられていましたが、現在はウイルスを特定せずに、臨床病態を中心とした水口らによるものが診断や治療方針を立てる上で有用なために主に用いられてきています。それは脳症を病態の上から①高サイトカインが関与するもの②興奮毒性によるもの③代謝異常が関与するものの三群に分けられています。

高サイトカインが関与するタイプとしては、急性壊死性脳症、出血性ショック脳症症候群、Reye-like症候群などが有名です。これらは、全身性炎症性反応症候群の症状や血液凝固系異常、多臓器不全などの急激な全身症状を伴います。急性壊死性脳症は、びまん性脳浮腫に両側対称性視床病変を伴うタイプで、東アジアの幼児に多いタイプであり、意識レベルの急速な低下、痙攣をきたします。ステロイドの早期治療のみが有効で、非常に生命的予後が不良なタイプです。

## 二相性の神経症状を伴う脳症

一方、本講演の主題である二相性の神経症状を伴う脳症は、「興奮毒性による」に属する特殊型で、急性脳症の中でもっとも頻度の高いタイプです。一般的な二相性痙攣は（表 1）、感染などに罹患し発熱後 24 時間以内に持続型痙攣重積で発症します。意識障害はいったん改善し数日間是比较的神経症状が軽微で、その後 4-6 病日に反復

する無熱性痙攣（これは多くは部分発作の群発）などが出現し、神経症状が徐々に悪化してくるタイプです。経過中に意識障害が進行、退行や痙攣発作再発を 80%きたし、最終的には軽度から重度の精神運動発達障害を 4 割近くに認めます。本型の生命予後は良好ですが、画像上脳萎縮や血流低下を伴い神経学的後遺症を残す可能性が極めて高い脳症です。

血液生化学変化は高サイトカイン型と異なり、異常値を示すことは多くありません。サイトカインは髄液で IL-6 が軽度上昇しますが、抑制性サイトカインの IL-10 や sTNFR 1 は上昇しません。

頭部 CT では脳葉性浮腫が発症から 3 ~5 日以後に出現し、第 2 病週頃にピークに達し、以後浮腫部分は脳萎縮となってきます。MRI 画像では、拡散強調画像にて白質に高信号、前頭葉・皮質下白質の FLAIR で線状陰影、また拡散強調画像で皮質下白質に“bright tree appearance”という特有の高信号域を示します（図 1）。しかし、1、2 病日に施行される MRI では異常がなく、発症早期の脳症の診断は極めて困難です。

この脳症は本邦でも 1990 年代後半に認識され始めた新しい概念で、海外での二相性あるいは痙攣重積型脳症としての報告はありません。

1 歳に中心におこる脳症で、性別ではやや女兒に多い傾向です。原因では HHV-6 に伴うものが 38%、インフルエンザが 10%、HHV-7 が 2%、ロタウイルス 2%、RS ウイルス 2%となっています。ウイルス毎の特徴としては発症時の痙攣の時間は短いですが二相性の痙攣群発が起こりやすいウイルスとして HHV-6 があげられています。

意識障害や昏睡が継続し二相性を認めない非典型例も数多く存在します。こういった

表1. 2相性あるいは痙攣重積型脳症の診断基準

(厚生労働省科学研究・急性脳症研究班、2010)

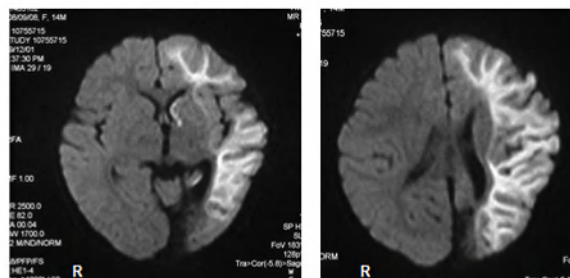
### 【臨床像】

- ① 発熱24時間以内に痙攣（多くは痙攣重積）で発症
- ② 意識障害はいったん改善傾向
- ③ 4-6病日に痙攣（多くは部分発作の群発）の再発、意識障害の増悪
- ④ 原因病原体としてインフルエンザウイルス、HHV-6、7の頻度が高い
- ⑤ 軽度精神運動発達障害（発語の低下や自発性の低下）から重度の精神運動発達障害まで予後は様々

### 【画像】

- ⑥ 1、2病日に施行されたMRIは正常
- ⑦ 3-9病日に拡散強調画像で皮質下白質高信号を認める。T2強調画像、FLAIR画像ではU fiberの沿った高信号を認めうる

## 頭部MRI



拡散強調画像

図1：当科での典型的2相性痙攣の時のMRI画像（第4病日）

臨床像のため、痙攣重積型脳症や亜急性脳症 Subacute encephalopathy や HHV-6 脳症、acute encephalopathy with biphasic seizures and late reduced diffusion (AESD) などといわれる急性脳症もほぼ同一の疾患と考えてよいタイプです。

また、基礎疾患があることが他のタイプより圧倒的に多いことも知られています。遺伝的素因の研究からは、いくつかの polymorphism との関連や、重症例での変異が報告されています。有名なものでは、*CPT II* です。これは、ミトコンドリア内膜に存在し、アシルカルニチンからアシル CoA を切り離す脂肪酸代謝酵素ですが、熱不安定性遺伝子多型で、発症者に高率に共通の haplotype が指摘されています。また、*ADORA2A* はシナプス前神経終末に局在し、cAMP 産生を増加し、興奮促進性に働くアデノシン A2A 受容体遺伝子です。テオフィリンなどのキサンチン誘導体はアデノシン受容体の競合的拮抗剤で、脳症患者に *ADORA2A* の変異が認められています。また、電位依存性ナトリウムチャンネル遺伝子である *SCN1A*、*SCN2A* や、細胞周期に重要な役割をする *RANBP2* との関連も一部の患者で報告されています (表 2)。

表 2. 当院で痙攣重積型脳症の内遺伝子変異が確認された5例

case	<i>CPT II</i>	<i>ADORA2A</i> rs5751876	<i>SCN2A</i>	Max BT (°C)	Preceding infection	Associated factor	Complication	Sequelae
1	F352C- V368I	C/C	ND	40.1	FluA		DIHS	Bedridden Epilepsy
2	F352C- I368I	T/T	Ile172Val	40.7	FluA			Rt. Paralysis Epilepsy
3	F352C- V368I	T/C	ND	40		Theophylline		Bedridden
4	F352C- I368I	T/C	ND	39.3		Theophylline		Severe MR
5	F352C- V368I	T/T	ND	40.8			Rhabdomyolysis Myoglobinemia	Bedridden Epilepsy

### 診断上の問題点

この脳症を診断する上で最も重要な問題点は、痙攣重積後の神経症状が比較的軽微であり、脳症を疑うまでに時間を要することです。インフルエンザ脳症の研究班の定義では、JCS 10 以上の意識障害が 12 時間以上続く場合や JCS 10 未満の意識障害であっても、その他の検査から脳症が疑われる場合は「脳症疑い」として治療開始となっています。本疾患では痙攣重積の翌日、覚醒はしているが反応性や活動性が低下していることが多く、この時期の意識状態には細心の注意を払う必要があります。意識レベルの低下あるいは回復傾向が乏しいときは、脳症である可能性を考え髄液検査、脳波や MRI などの検査を行います。脳波では、びまん性高振幅徐波、平坦脳波により診断が可能となります (図 2)。しかしながら、

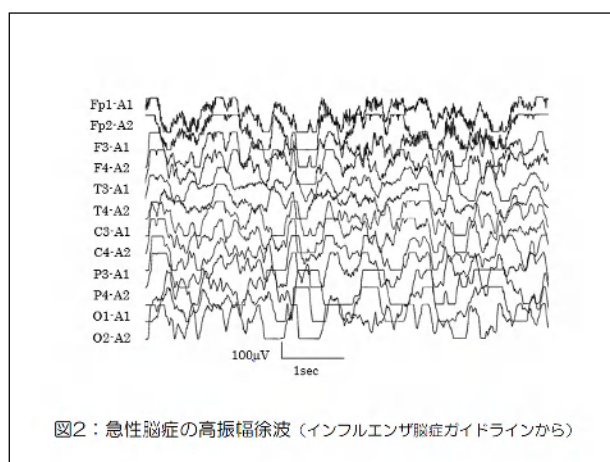


図2: 急性脳症の高振幅徐波 (インフルエンザ脳症ガイドラインから)

正常に近い波形のこともあり、疑わしいときには脳波を持続測定や再検します。また、逆に脳症でない場合は、紡錘波を認めたり、高振幅徐波の所見が少ない特徴があります。血液生化学検査、各種サイトカイン上昇、脳血流シンチも、軽症な脳症と熱性痙攣複合型との鑑別はできません。この疾患の特異マーカーとして、血清クレアチニン高値や髄液タウ蛋白の上昇など報告されていますが、絶対的なものではありません。

### 急性脳症の治療

急性脳症の治療の主体は、全身状態を保つ支持療法と、特異的治療が行われています。特異的治療として抗ウイルス薬、メチルプレドニゾロン・パルス療法、ガンマグロブリン大量療法、血漿交換療法、ラジカルスカベンジャー、シクロスポリン療法、アンチトロンビンⅢ大量療法など、インフルエンザ脳症ガイドラインに沿って本疾患に施行されましたが、二相性痙攣を呈する急性脳症の予後を明瞭に改善する治療法はみつかりません。現在、脳低体温療法の早期導入や、ホスフェニトインによる痙攣コントロール、VitB1、B6、L-カルニチン、抗HMGB1抗体が一定の効果をあげてきており、症例の蓄積が行われているところです（図3）。

現在、二相性痙攣を伴う急性脳症の病態には、アポトーシスを含めての遅発性神経細胞障害が考えられています。MRIのbright tree appearance部位が、Proton MR spectroscopyで、グルタミン酸/グルタミン complexの上昇を認め、また、髄液中の解析からグルタミンの上昇とグルタミン酸の低下を認めることが知られています（図4）。アストログリアと神経細胞間にはグルタミン酸、グルタミンサーキットがあることから、グリア細胞の活性化と病態との関連も推察されます。今後、こういった障害をターゲットに治療戦略を検討していく必要が示唆されています。

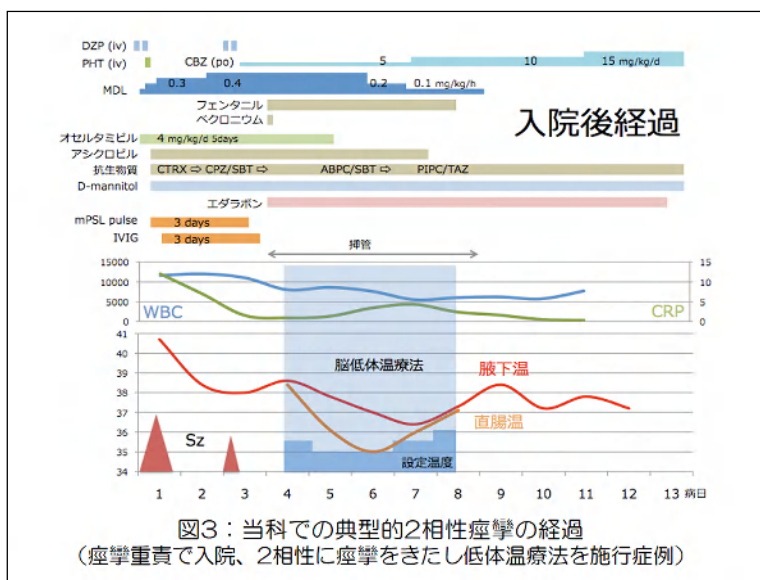


図3：当科での典型的2相性痙攣の経過（痙攣重責で入院、2相性に痙攣をきたし低体温療法を施行症例）

現在、二相性痙攣を伴う急性脳症の病態には、アポトーシスを含めての遅発性神経細胞障害が考えられています。MRIのbright tree appearance部位が、Proton MR spectroscopyで、グルタミン酸/グルタミン complexの上昇を認め、また、髄液中の解析からグルタミンの上昇とグルタミン酸の低下を認めることが知られています（図4）。アストログリアと神経細胞間にはグルタミン酸、グルタミンサーキットがあることから、グリア細胞の活性化と病態との関連も推察されます。今後、こういった障害をターゲットに治療戦略を検討していく必要が示唆されています。

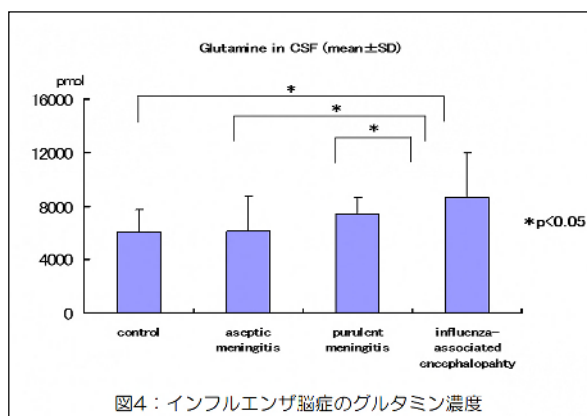


図4：インフルエンザ脳症のグルタミン濃度