



2018年1月24日放送

## 「疥癬を疑うポイント」

赤穂市民病院 皮膚科部長 和田 康夫

### 疥癬とは

疥癬という病気があります。とてもかゆい病気です。ヒゼンダニという小さなダニが原因です。単なる虫刺されと違うのは、ヒゼンダニはヒトの体に寄生する点です。ヒトの皮膚の中で、産卵をして増えていきます。ヒトからヒトへとうつっていきます。患者本人だけではなく、まわりのヒトにもうつる。感染症として重要な疾患です。

### 疥癬を疑うポイント

疥癬を疑うポイントについて、まず問診の段階から述べます。3つあります。一つ目は、痒みが激しいことです。皮膚科を受診する患者の半数以上は、何らかの痒みを訴えます。ですので、単に痒みがあるからといって疥癬と言えるわけではありません。けれども、痒みが極端に強い場合、例えば、かゆくて眠れない、痒みで目が覚めてしまうといった場合には、疥癬の可能性を疑います。二つ目は、ステロイド外用剤が効かないときです。疥癬は、湿疹と類似します。そのため、湿疹としてステロイド外用剤治療を行うケースがあります。けれども、ステロイド外用剤が効かない場合、特にベリーストロングクラスのステロイド外用剤を使っても治りが悪い場合、鑑別として疥癬の可能性を考えます。三つめは、家族内に同様の人がいる場合です。家族に、同じように痒みの強い人がいる場合、疥癬も念頭に置きます。これらは、問診の段階で疥癬を疑うきっかけになります。

### 疥癬を診断していくポイント

次に、疥癬を積極的に診断していくときのポイントについて述べます。ポイントは3つです。一つめは、手や手首に皮疹があることです(図1)。疥癬を

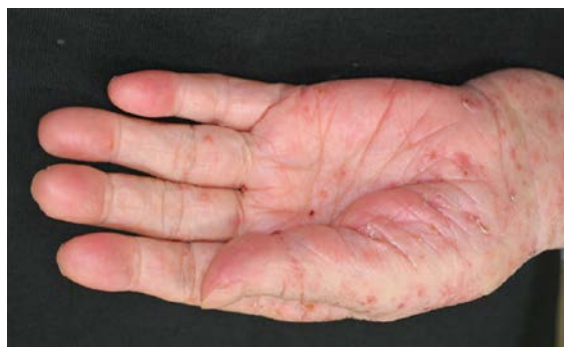

図1 手掌、手首の皮疹

疑ったときには、手指、指の間、手のひら、手首に皮疹がないかどうか探します。逆に、手や手首に皮疹があれば、疥癬ではないか、詳しくみます。2つめは、男性の陰部の結節です（図2）。陰茎部、陰嚢部の結節は、疥癬に特徴的です。男性陰部の痒みのある結節は、疥癬以外ではまれです。逆に、疥癬の場合、男性の外陰部には、結節が生じやすいです。疥癬を疑ったとき、男性の外陰部はよい手がかりとなります。3つめは、疥癬トンネルです。疥癬トンネルは、ヒゼンダニの生涯の住処であり、その中に、虫体が見つかります。

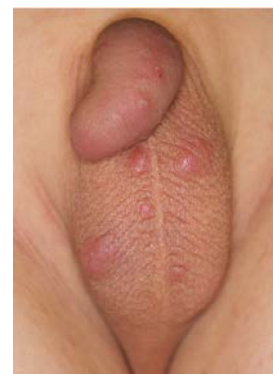

図2 陰茎・陰嚢の皮膚結節

まとめると、手や手首の皮疹、男性なら陰部の結節があれば、疥癬の可能性を考え、こられる部位に疥癬トンネルがないかどうか探します。

### サブローの部位別皮膚科学

フランス人皮膚科医サブロー(Sabouraud)の話をしてします。サブローは、サブロー培地を作った人として知られています。サブローは、「部位別皮膚科学」という書を記しました。発疹の出ている部位に着目して、鑑別疾患を絞っていくというユニークな本です。序文に、このようにあります。

「疥癬というものを知らない学生は、教科書で疥癬の項目を開くとは想像できない。反対に、この疾患を目の前にした学生は、手や手首に発疹が多いことにすぐ気づき、この書を開くと、疾患の名前や本質が分かるだろう。」

サブローは、序文の冒頭で、疥癬を例にとりあげ、手や手首に皮疹が多いことを記しています。

実際に、サブローの本の手首の章をみてみます。すると手首の写真があらわれ、1ページにわたり疥癬の記載があります。写真の説明を見ます（図3）。「疥癬患者の手首、疥癬トンネルを認める。アロポー先生の患者。サンルイ病院博物館、No1947）とあります。解説を見ます。

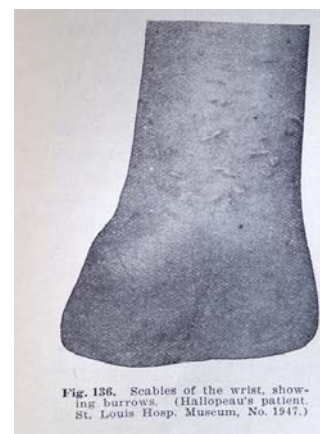

図3 サブロー(Sabouraud)著『部位別皮膚科学』

「疥癬患者の手首は、最も典型的な皮疹が生じる部位である。手首に生じる疾患として、疥癬が一番に知っておくべき病気である。疥癬は、指の間、手よりも手首においてより顕著である。手首では、特に手のひらがわ、屈側のシワのところに多い。皮疹は疥癬トンネル、水疱である。疥癬トンネルは、主に横方向で、長さは4分1から2分の1インチ、針先で引っ搔いたように細く、深い灰色をしており、木の中を虫が掘ったように不規則な形をしている。」

このように記しています。疥癬では、男性の陰部にも結節がみられます。今度は、陰

茎部の章をあけてみます。ヘルペス、梅毒、軟性下疳の前に疥癬のことが記してあります。最後4行にまとめが載っています。こうあります。

「結論として、(1) 男性において、陰茎部の皮疹の存在を確認をすることなしに、決して疥癬と診断をしてはならない。(2) 陰茎部に痒みのある皮疹では、疥癬はまぎれもなく最も多い疾患であることを覚えておくこと。」

まとめると、サブローが述べているのは、疥癬患者において、手や手首に皮疹が多いこと、男性陰部は疥癬の診断の大きな手がかりになること、皮疹として疥癬トンネルがみられること、この3つであります。

### 疥癬トンネルについて

最後に疥癬トンネルのことについてお話ししていきたく思います。疥癬を確定診断する上で、一番重要な手がかりであるからです。

実は、先日困ったことがありました。皮膚感染症の第一人者である帝京大渡辺晋一先生にお会いしたときに、私にこう言われました。「先生、疥癬が簡単に診断できるって言っちゃダメですよ。皮膚科専門医でも診断が難しいんですから。」それを聞いて、心の中で困ったなと思いました。そのとき隣に居合わせた初期研修医の田中麗子先生が、「疥癬を簡単に診断する方法」というテーマで1週間後に発表を控えていたからです。実際、疥癬は診断が難しい疾患です。サブローのいたサンルイ病院では、かつて疥癬の原因となるヒゼンダニがいるのかどうか論争が繰り広げられました。懸賞金がかけて20年以上経ってからようやくヒゼンダニが見つかったのです。フランスの著名な皮膚科医たちが何年も見つけられなかったヒゼンダニを、我々一般皮膚科医は、数分という短い間に見つけることを求められています。私自身も、疥癬を見逃したり誤診したりすることは今もあります。

話は戻って、疥癬トンネルについてです。田中麗子先生が、「疥癬を簡単に診断する方法」で紹介したのが、疥癬トンネルの有用性についてです。これにはヒゼンダニの生態と関係があります。ヒゼンダニは、巣穴を掘ります。皮膚の角層の中を、水平方向に掘り進みながら産卵していきます。巣穴を皮膚表面から見ると、皮膚から少し盛り上がった線状の皮疹として見えます。このヒゼンダニの巣穴を疥癬トンネルといいます。一直線のことあれば、蛇行していることもあります。疥癬トンネルが重要なのは、それが巣穴であることです。疥癬トンネルさえ見つかれば、その先端からヒゼンダニが見つかるからです。つまり、疥癬を診断することは、イコール、疥癬トンネルを見つけることです。

疥癬トンネルは、肉眼で見ると、細い針先で引っ搔いたような線状の皮疹です(図4)。長

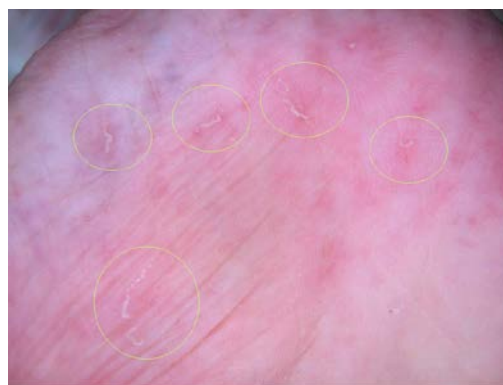

図4 手掌の疥癬トンネル

さは5mm前後です。サブローは、4分の1から2分の1インチと記しています。ミリメートルに換算すると5mmから10mmくらいになります。長いものは10mmを超えますが5mmくらいのが見つけやすいでしょう。

疥癬トンネルはヒゼンダニの巣穴で、その先端に虫体がいることをお話ししました。虫体の見え方について述べます。ヒゼンダニは、体の前方に口と前脚があり、これらの部位が黒く色づいています(図5)。そのため肉眼で見ると、ヒゼンダニは微細な黒点として見えます。20代、30代の若い先生方は、目のいい人であれば、ヒゼンダニ

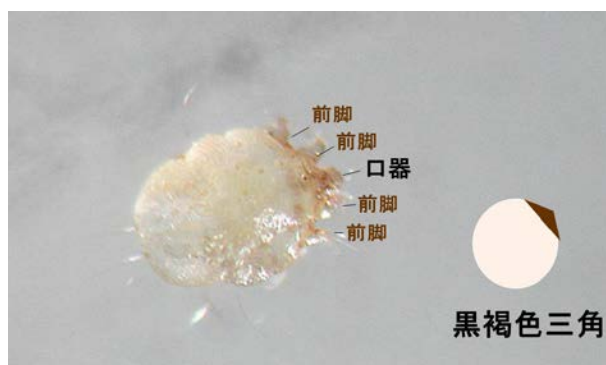

図5 ヒゼンダニの外観  
口器と隣接する前脚が黒褐色をしている

が肉眼で見えます。実際、私は以前は、疥癬を肉眼で診断をしていました。近年皮膚科ではダーモスコピーというルーペを診療に用いています。これは悪性黒色腫などの皮膚腫瘍の鑑別で用いる特殊なルーペです。白衣のポケットに入り、いつでも携帯ができます。このルーペを用いると、誰でもヒゼンダニが見えます。ヒゼンダニの口と前脚が、ひとかたまりとなって黒い二等辺三角形として見えます(図6)。

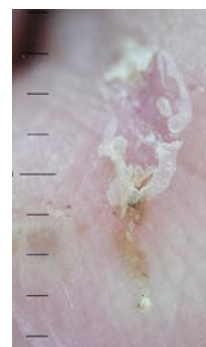


図6 疥癬トンネルのダーモスコピー所見  
疥癬トンネルに下端に虫体がいる。  
白色の胴部と黒褐色の二等辺三角形を認める。

ます。繰り返しになりますが、疥癬を診断することは、疥癬トンネルを見つけることです。手や指の間、手首の線状皮疹を探します。男性陰部では結節を探します。男性陰部の結節表面には、同じく疥癬トンネルがあります。疥癬トンネルが見つかったら、ダーモスコピーで観察します。疥癬トンネル先端のヒゼンダニを確認できれば、疥癬と確定診断がつきます。

## まとめ

今日のお話のまとめです。疥癬は、診断が難しい疾患ですが、見慣れると肉眼である程度診断できるようになります。ぜひ疥癬トンネルを探してみてください。一度見慣れると、一度診断できるようになると、虫体を見つけることが楽しくなるはずですよ。