



2018年1月31放送

「トキソプラズマ感染症の診断と治療」

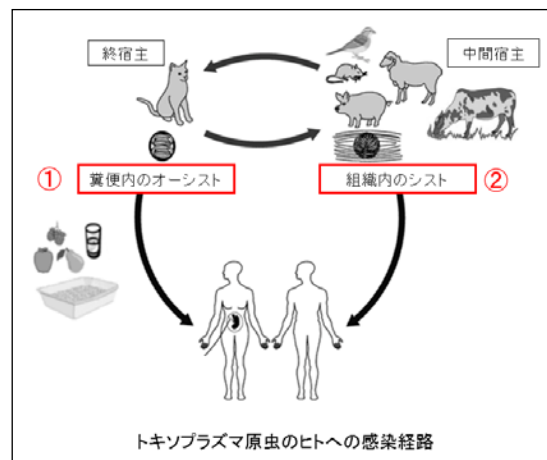
荏原病院 感染症内科医長 中村 ふくみ

はじめに

トキソプラズマ感染症は単細胞の寄生虫であるトキソプラズマ原虫の感染によりおこる感染症です。病型は先天性と後天性トキソプラズマ感染症に分けられます。それぞれの病型ごとに病態と診断・治療について解説していききたいと思います。

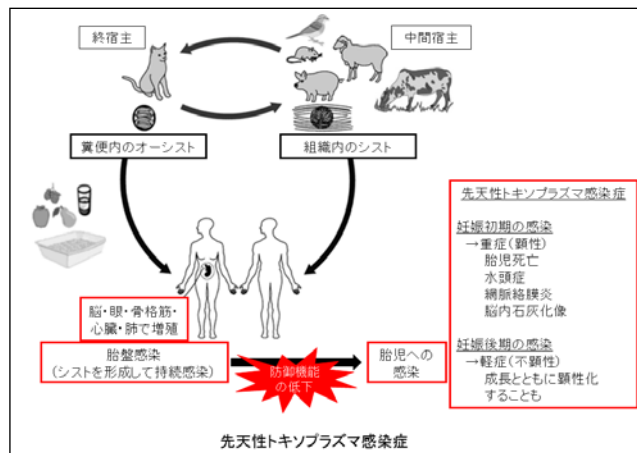
トキソプラズマ原虫のヒトへの感染経路

トキソプラズマ原虫の生活環は、終宿主であるネコとネコの捕食対象である小型の鳥類・げっ歯類などの中間宿主との間で維持されています。ネコの腸管上皮内でトキソプラズマ原虫は有性生殖を行いオーシストが形成されます。糞便とともに外界へ出たオーシストが中間宿主に経口摂取されると細胞内で盛んに分裂しますが、しばらくすると宿主の免疫により体内の神経組織や筋肉内にシストが形成され、次の宿主に感染する機会を待ちます。これがネコに捕食されると次の世代の原虫が有性生殖を行い、トキソプラズマ原虫の生活環が完成します。ところがトキソプラズマ原虫は鳥類・げっ歯類以外にも、ヒトを含む哺乳類に感染する能力を持っています。したがってトキソプラズマ原虫のヒトへの感染はオーシストで汚染されたネコの糞便処理や土いじり、水、食品を介して経口摂取する経路が一つ。トキソプラズマ原虫に感染した牛、馬、豚、羊の肉（シストを含む）を生あるいは不完全調理の状態で摂取する経路があります。トキソプラズマ感染症のリスクにネコの飼育が挙げられますが、実際には生肉摂取が感染に強い関連があると示されています。



先天性トキソプラズマ感染症

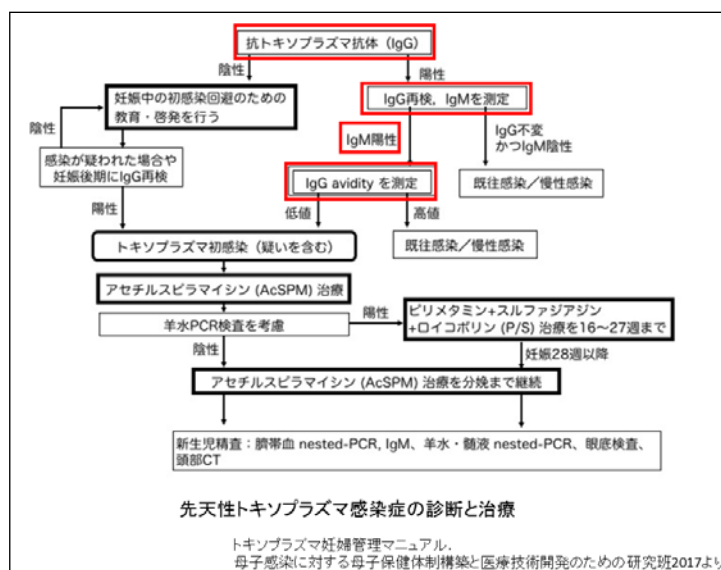
妊婦が初めてトキソプラズマ原虫に感染し、垂直感染により胎児に発生するものです。妊婦がトキソプラズマ原虫に感染しても全ての胎児に先天性トキソプラズマ感染症が起こるわけではありません。通常は胎盤の感染防御機構によりシストを形成して持続感染の状態が維持されるため胎児への感染は起こりません。しかしこの防御機能が低下した際に原虫が再増殖し、胎児へ移行すると先天性トキソプラズマ症を発症します。また児への感染率と重症度は妊婦が感染した時期によって異なります。妊娠初期の感染では胎児への感染は起こりにくいのですが、重症度は高く胎児死亡、顕性感染（水頭症、網脈絡膜炎、脳内石灰化像）としてあらわれます。一方、妊娠後期の感染では胎児への感染が起こりやすいのですが、症状は不顕性で出生時に明らかな異常が認められないことが多い。しかし髄液検査、頭部画像検査、眼底検査を行うと40%の症例に異常所見を認めたとの報告があります。また出生時に無症状であっても成長とともにトキソプラズマ感染症の症状が顕在化したという報告があり、出生後の検査、経過観察も必要です。



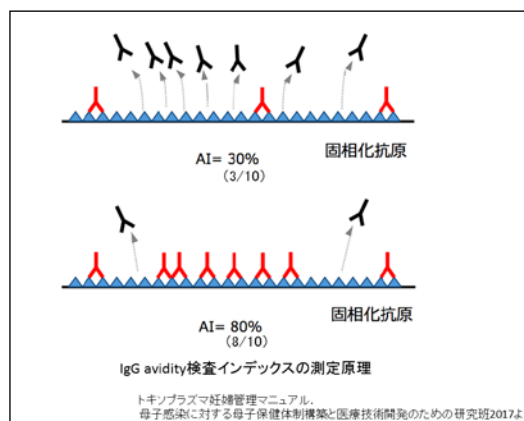
先天性トキソプラズマ感染症の診断と治療

妊婦のトキソプラズマ初感染（急性感染）が診断できれば、胎児感染の有無を評価して治療薬の投与を検討します。しかし急性感染の大多数は無症候で経過するため、妊婦の初感染の有無は妊婦検診に頼らざるを得ません。妊娠初期の感染症スクリーニング検査で抗トキソプラズマ抗体測定は「必要に応じて行う検査」ですが、実際には約50%の施設でスクリーニング検査が実施されているそうです。

妊娠初期にPHA、IHA、LA法による抗トキソプラズマ抗体が陽性の場合、感染時期を推定するために抗トキソプラズマIgM/IgG抗体価とIgG avidity検査を行います。IgG avidity検査はIgG抗体の

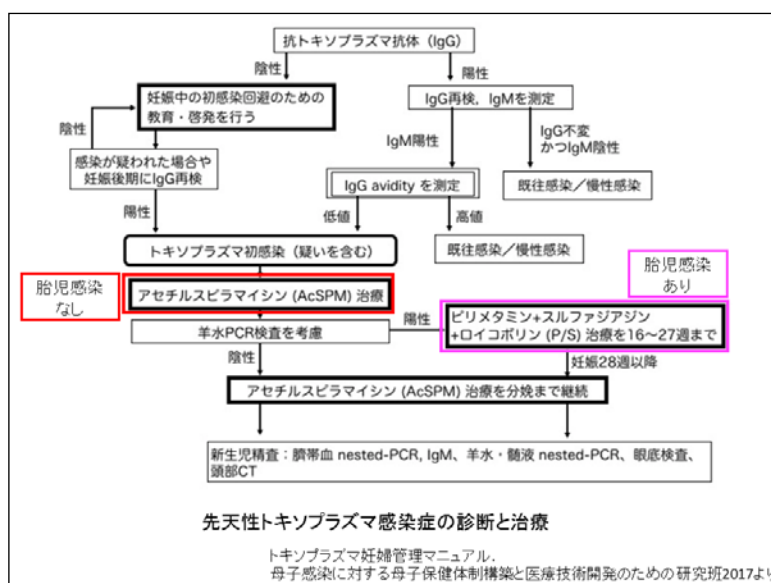


avidity (結合力) を測定することで急性期か慢性期かを判別するものです。これは感染初期には抗原に対する IgG の avidity は低いが、時間の経過とともに affinity maturation が起こり avidity が高くなるという現象を応用した検査です。すなわち IgM 抗体陽性で IgG avidity 検査インデックスが低ければ初感染と診断できます。



妊婦の急性感染すなわち胎児への感染成立ではありません。超音波断層法にて胎児・胎盤異常の有無を調べ、胎盤の持続感染にとどまっていると判断されれば同意を得てアセチルスピラマイシンの投与を開始します。胎児感染が疑われる場合には羊水の PCR 検査を行います。原虫の遺伝子が検出されれば胎児感染と診断され、ピリメサミン、スルファジアジン、ロイコボリンによる治療を開始します。ピリメサミン、スルファジアジンは国内未承認薬ですが、熱帯病治療薬研究班薬剤保管施設で有効性と安全性を評価する臨床研究に参加し治療を受けることができます。

新生児に関しては臍帯血の抗トキソプラズマ IgM 抗体陽性、あるいは抗トキソプラズマ IgG 抗体の臍帯血/母体血比が 4 以上で先天性トキソプラズマ症と診断されます。臍帯血や胎盤からのトキソプラズマ原虫分離・培養、遺伝子の検出によっても診断できます。治療はピリメサミン、スルファジアジン、ロイコボリン投与です。



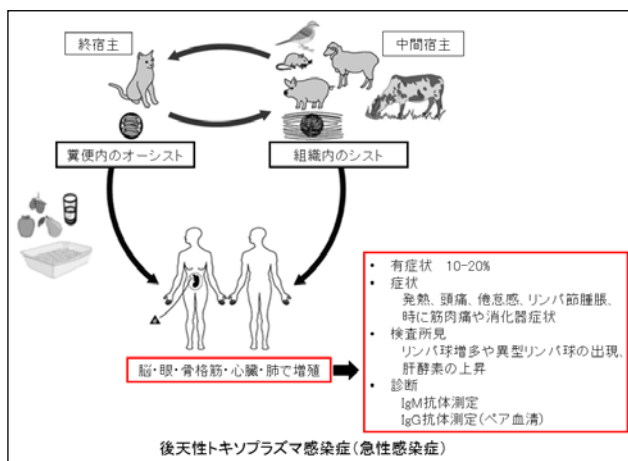
急性感染症の診断と治療

次に後天性トキソプラズマ感染症の急性感染についてお話しします。これは免疫能が正常な子供・成人のトキソプラズマ原虫初感染によって起こります。オーシストやシストを経口的に摂取すると、トキソプラズマ原虫は血行性またはリンパ行性に全身に播種します。脳・眼・骨格筋・心臓・肺で増殖して炎症を起こすと症候性となりますが、これは患者のおよそ 10-20%にしか見られません。症状は発熱、頭痛、倦怠感、リンパ節

腫脹、時に筋肉痛や消化器症状が見られます。血液検査所見ではリンパ球増多や異型リンパ球の出現、肝酵素の上昇が見られます。症候性・無症候性を問わず、感染したトキソプラズマ原虫は宿主の免疫応答により増殖が抑えられ、シストを形成して長く潜伏感染します。

診断はトキソプラズマ特異的 IgM 抗体の検出によります。IgM 抗体は感染後 1 週間以内に出現し、数か月で減少すると言われていますが数年にわたり陽性が持続するという報告があります。したがって 1 回の検査で IgM 抗体が陽性であっても初感染と断定できず、必ずペア血清で評価する必要があります。

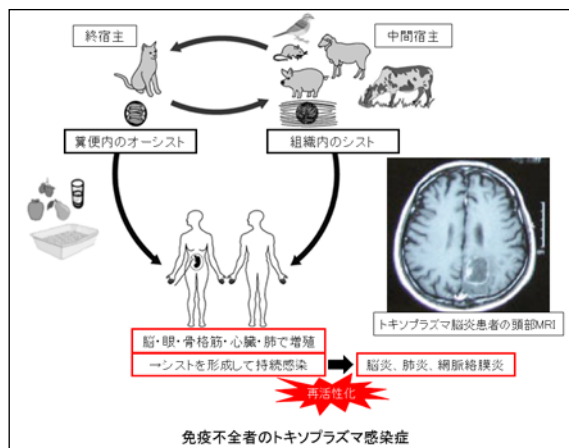
症候性の急性感染症では治療が考慮されますが、多くは自然軽快するため治療は推奨されません。症状が遷延する時や重症播種型の場合にはピリメサミン、スルファジアジン、ロイコボリンとステロイドを投与します。



免疫不全者のトキソプラズマ感染症

急性感染症でお話しした通り、感染したトキソプラズマ原虫は宿主の免疫応答により増殖が抑えられ、シストを形成して長く潜伏感染します。宿主の免疫能、特に細胞性免疫が低下した場合にトキソプラズマ原虫の活性化が起こり、症状が顕在化してきます。よく知られているのは AIDS 患者のトキソプラズマ脳炎、肺炎、網脈絡膜炎ですが、悪性リンパ腫、臓器移植患者、免疫抑制剤を投与されている患者でも同様の病態が起こることがあります。

免疫不全者のトキソプラズマ症は、すでにトキソプラズマ原虫に感染している患者が免疫能の低下に伴い発症するため抗体検査で診断することは困難です。抗トキソプラズマ IgG 抗体陽性はトキソプラズマ既感染を示し、症状や画像所見と合わせて免疫不全者のトキソプラズマ感染症を示唆する所見になります。トキソプラズマ脳炎や肺炎が疑わしい場合には、髄液や肺胞洗浄液、血液からの原虫遺伝子の検出が有用です。特異度は高い検査ですが感度は低く、結果が陰性であっても感染を否定することはできません。眼トキソプラズマ症の診断は、診断に慣れた眼科医の



診察が一番です。硝子体液や前房水から原虫遺伝子が検出されれば診断に有用です。

治療はピリメサミン、スルファジアジン、ロイコボリンに眼トキソプラズマ症ではステロイドの併用が標準治療です。

簡単ですがトキソプラズマ感染症の診断と治療についてお話しさせていただきました。

トキソプラズマ感染症の治療	
	治療薬
急性感染	治療は推奨されない 症状が遅延する時や重症播種型の場合 ピリメサミン、スルファジアジン、ロイコボリン、ステロイド
眼トキソプラズマ症	ピリメサミン、スルファジアジン、ロイコボリン プレドニゾロン
免疫不全者の トキソプラズマ感染症	<標準治療> ピリメサミン、スルファジアジン(またはクリンダマイシン)、 ロイコボリン
	<代替療法> ①ST合剤 ②ピリメサミン、ロイコボリンに加え以下の1つ 1. クラリスロマイシン 2. アトバコン 3. アジスロマイシン 4. ダブゾン