

# マルホ皮膚科セミナー

2013年4月25日放送

「第27回日本乾癬学会③ ランチョンセミナー2-2

乾癬治療の基本は外用薬！ 塗ることの大切さ」

旭川医科大学 皮膚科

講師 高橋 英俊

## 外用コンプライアンスの難しさ

ビタミンD3 およびステロイド剤による外用療法は乾癬治療の基本であります。昨年の乾癬学会からの新規乾癬患者登録結果においてもビタミンD3、ステロイド外用剤がそれぞれ81%、90%を占め、ビタミンD3剤は乾癬治療の主力となっています(図1)。ビタミンD3外用剤はステロイド外用剤に比べてやや効果発現が遅い欠点がありますが、皮膚感染症、皮膚の被薄化、タキフィラキシーがないことが長所となっています。

しかし、ビタミンD3剤を含めた外用治療の際、患者さんが外用剤を塗布することの煩雑さ、また、外用により衣服が汚れてしまうなど、外用療法が患者さんに与えるストレスは少なくありません。そのため、実際にはしっかりと外用されていないのが現状です(図2)。

現在、ビタミンD3剤は軟膏、クリーム、ローション剤の3種類があります。一般的に、頭部病変はローション、顔面にはクリーム、その他の部位は軟膏製剤と使い分けられています。しかし、軟膏、クリーム製剤を塗布すると衣服が汚れる、また皮膚が光ってしまうなどの欠点があり、この点がビタミンD3剤を含めた外用に対するコンプライアンスを低下させている原因のひとつ

図1: 最近の局所外用剤の割合

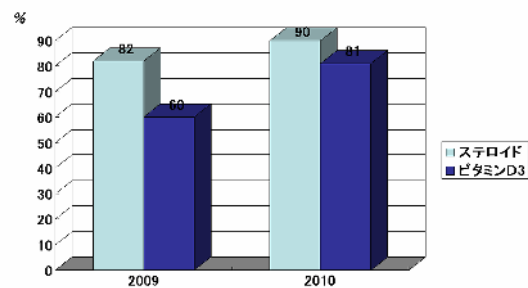
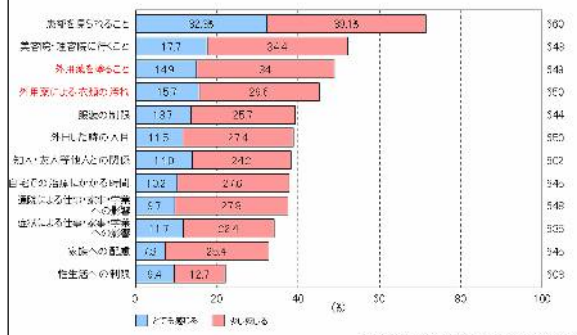


図2: 日常生活におけるストレス

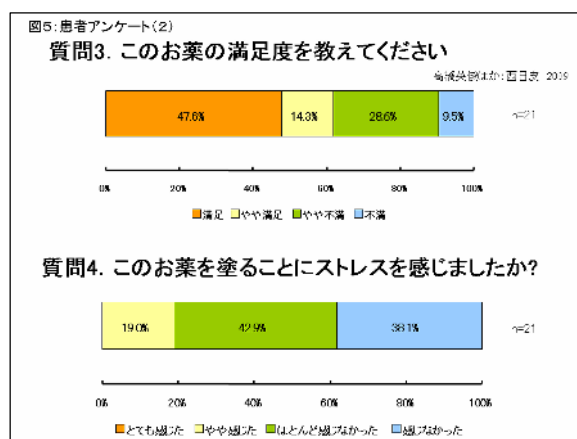
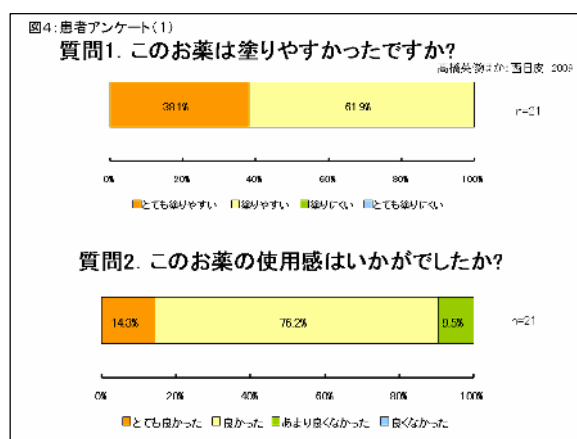
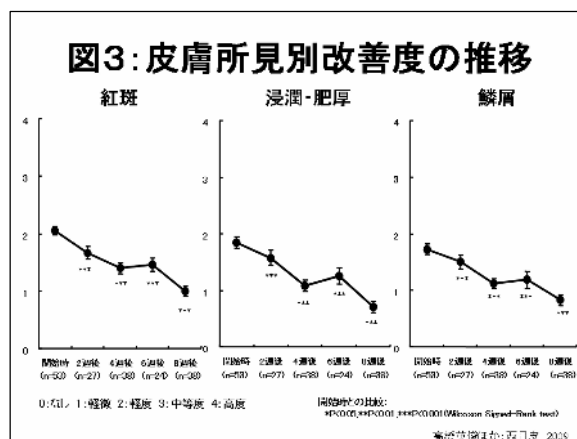
「外用剤をぬること」にストレスを感じるという回答した患者は48.9%でした。」



つと考えられています。そこで我々は外用剤塗布のコンプライアンスの低い患者さんには、ローション剤を頭部以外にも使用することでその欠点を補うことができるのではないかと考えました。しかし、ローション剤の体幹、四肢への使用報告は少なく、また、ローション剤の塗りやすさからくる過剰外用が心配されるところです。

### ローション剤の頭部以外への塗布の有効性・安全性の検討

このような背景から今回、東京慈恵医大、東海大学、福岡大学、旭川医大の4施設で尋常性乾癬の頭部以外の病変部治療におけるオキサロールローション25 $\mu$ g/gの有効性及び安全性について検討しましたので、紹介させていただきます。対象は20歳以上80歳未満の尋常性乾癬患者で、試験開始時に典型的な局面型皮疹を有した患者さんとしました。試験方法はオキサロールローションを1日2回、1日の使用量を10g以内で8週間皮疹部位に塗布して、その有効性、安全性、更に患者アンケートによる外用コンプライアンスを評価しました。結果は、有効性につきましては、紅斑、浸潤・肥厚、鱗屑の有効性評価で2週後に有意な改善が得られ、その効果は8週後においてもその有効性の持続がみられました(図3)。安全性につきましてはこの試験期間中、高カルシウム血症、腎機能障害、皮膚刺激感などの有害事象は発生しませんでした。患者QOLの評価として行った患者アンケートでは90%以上の患者さんから使用感がよく塗りやすいとの評価が得られました(図4)。これは、オキサロールローションが他のビタミンD3剤、ステロイド剤と比べて流動性が高いことが関係していると考えています。また、50%近くの患者さんでオキサロールローション剤に対して満足していると回答がなされ、80%以上の患者さんで外用する際に、時間がかからず



トレスがかからないことが明らかとなりました（図5）。また、塗りすぎが心配されましたが、患者さんからは塗りやすさから逆に塗る量が少なくなったとの評価が得られ、外用しすぎの危険性が少ないことがわかりました。以前に根本らはオキサロールローション使用に際しての高カルシウム血症の発生は見られないと報告しており、我々の研究と一致した結果となっています。さらに、50%以上の患者さんで外用による衣服の汚れが気にならなかったとのコメントが得られました。この結果から、オキサロールローションは有効かつ安全性の高い製剤で、外用剤塗布のコンプライアンスの低い患者さんには有効な製剤であることが明らかとなりました。

### **効果が上がらない症例の対応**

次に、ステロイドあるいはビタミンD3外用剤にて治療を行っていてもなかなか効果が上がらない、あるいは効果が落ちてきた症例についての対応について考えたいと思います。まずはビタミンD3剤で効果が上がらない場合についての対応ですが、この場合は他のビタミンD3剤あるいはステロイド外用への変更もしくは両者の併用療法が有効と考えます。森田らは高濃度あるいは低濃度タカルシトールローション外用で効果が上がらない症例に対して、オキサロールローションに変更することで皮疹の改善が得られたことを報告しております。このことは、ビタミンD3外用剤の間で微妙に作用効果の違いがあること、また、他剤に変更したことで患者さんの外用アドヒアランスが上がるということがその理由と考えられます。また、ステロイド外用によるタキフィラキシーあるいは皮膚の被薄化など、ステロイド外用継続がためられる場合はビタミンD3外用剤がその適応となると考えます。森田らは頭部病変に対してステロイドローションからオキサロールローションへの変更が有効であることを報告しております。しかしここで注意しなければいけない点は、very strong以上のステロイド外用で長期間治療した患者に対して、急にビタミンD3剤に変更した際、ステロイド離脱によるリバウンド現象がおこり皮疹が悪化することがあることを注意しなくてはなりません。このことが懸念される症例に対しては徐々にステロイド剤からビタミンD3剤に変更していくことが重要な点と考えます。また外用剤の変更によっても効果改善が見られない場合は、紫外線、内服薬、生物学的製剤の併用が必要と考えます。

### **爪病変の治療**

最後に爪病変の治療について考えたいと思います。爪病変は治療抵抗性で、患者QOLを極めて強く傷害させます。今までの報告では爪病変に対してその有効性が認められているのはシクロスポリンあるいは生物学的製剤だけであります。しかしその費用、副作用から実際に爪治療のみで使用されている症例は多くはありません。そのため、実診療では多くの症例で漫然と外用剤が処方、外用されることが多いのではないのでしょうか。しかし、最近赤坂らによりオキサロールローションを上手に使用することで、爪病変が改善することが報告されています。彼らは外用に際して、爪と皮膚との境目、爪の先、爪の根元にしつ

かりとオキサロールローションを1日2回外用することで治療効果が得られることを示しています(図6)。その際に患者さんに対して治療効果が現れるまでに4~6ヶ月かかることをしっかりと説明すること、治療開始前後で爪病変の写真を撮影し、治療効果を患者さんに実感させることで外用アドヒアランスを上げること、また、外用方法を来院時ごとに確認、説明することが重要な点であると報告しています。

**図6: 治療効果を高めるための工夫**

- ・治療効果が現れるまでに4~6ヶ月かかることを説明する。
- ・治療開始前後で爪病変の写真を撮影し、治療効果を客観的に理解し、実感してもらう。
- ・外用方法を来院時に毎回確認、説明する。

効果的な外用方法



爪と皮膚の境目や爪先にも入れ込むように

爪の根元に薬をしっかりと入れ込むように

赤坂江美子ほか: 日産会誌 2019

以上、本日の話の結論としまして、外用治療効果がなかなか得られない症例に対しても外用剤を上手に選択し、使い分けることで外用剤のみでも乾癬の治療効果が十分に得られること、そしてそのことをしっかりと患者さんに対して説明し、外用指導することが乾癬治療を進めていくうえで大切な点であると考えます。