

マルホ皮膚科セミナー

2015年4月30日放送

「第78回日本皮膚科学会東部支部学術大会⑤

シンポジウム2-4 白斑の病態と治療」

山梨県立中央病院 皮膚科
部長 塚本 克彦

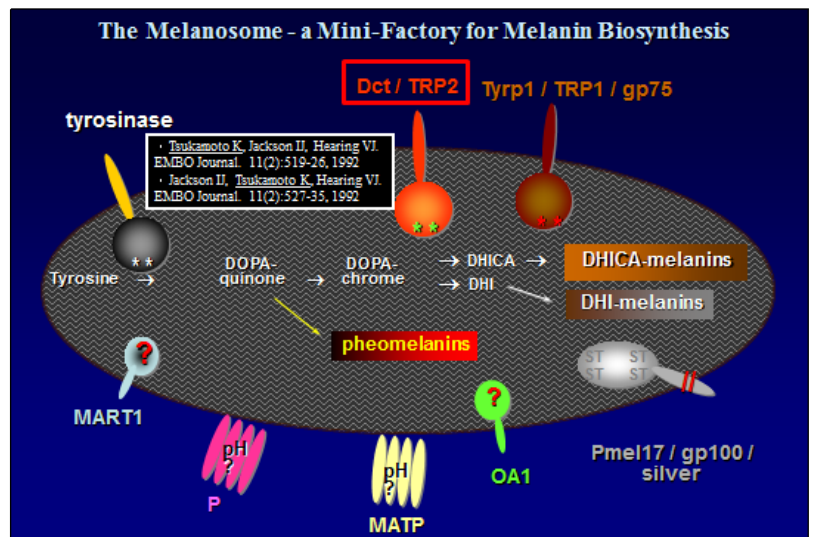
メラノサイトの基礎的事項

本日は、白斑の中でも日常診療よく遭遇する尋常性白斑について、その病態と治療をお話したいと思います。まず、メラノサイトに関する基礎的事項をおさらいしたいと思います。

メラノサイトは神経堤から発生し、メラノブラストとして真皮を遊走した後、皮膚では表皮基底層と毛包のバルジ領域に定着します。基底層のメラノサイトは、その後メラニン産生を開始しますが、メラニン産生はメラノソームの中で行われます。これまで、メ

メラニン産生に関わる酵素はチロシナーゼだけと言われてきましたが、現在では、チロシナーゼ関連タンパク1, 2と呼ばれる2つの酵素がみつかっています。さらに、メラノソーム構造蛋白などの存在もわかってきており、これらの蛋白の遺伝子に変異がおこりますと、先天性の白皮症の原因となります。

表皮に定着したメラノサイトは周囲の細胞からも影響を受けてメラニン産生を行います。たとえば皮膚が紫外線に当たりますと、ケラチノサイトから α MSH、ET-1、SCF、GM-SCFなどのサイトカインが放出され、メラノサイト上のレセプターに結合して、チロシナーゼ蛋白などが作られ、色が黒くなることわかってきています。



尋常性白斑の原因

さて尋常性白斑ですが、この疾患は、後天性にメラノサイトがメラニンを作らなくなり、最終的には表皮からメラノサイトがいなくなる疾患です。原因としては、1.自己免疫説、2.自己細胞障害説、3.末梢神経機能異常説、4.環境周囲異常説、5.遺伝子異常説などがあります。

実際、尋常性白斑患者の血中には、メラニン産生に関わるチロシナーゼや、チロシナーゼ関連タンパク 1、2、またメラノソーム構造蛋白などに対する自己抗体がしばしば認められます。しかし、これが原因なのかメラノサイトが壊れた結果なのか現在でも結論が出ていません。我々のグループは、周囲のケラチノサイトからのサイトカインの放出が低下しメラニン産生が減ってしまうのではないかと考え実験しましたが、むしろ、ケラチノサイトからのサイトカインは増加しており、白斑部にメラノサイトを呼び込もうとしている状態が示唆されました。このとき、なぜかメラノサイト上の **c-kit** の発現低下が早期から認められましたが、低下する原因ははっきりしませんでした。最近では、乾癬の発症に関与している **Th17** 細胞が白斑部位で増加しているとの報告や、自然免疫に関係する **NALP1** 遺伝子が白斑形成に関与しているなど、様々な報告があります。しかし、1つの事象で尋常性白斑の病態を説明できるものはなく、残念ながら、現時点でも尋常性白斑の原因は不明と言えます。

尋常性白斑の原因

- 1、自己免疫説
- 2、自己細胞障害説
- 3、末梢神経機能異常説
- 4、環境周囲異常説
- 5、遺伝子異常説 など

尋常性白斑の治療

以上のように原因ははっきりしませんが、目の前の白斑患者さんには治療が必要です。

2012年日本皮膚科学会から「尋常性白斑診療ガイドライン」が発表されました。このガイドラインは大阪大学大学院皮膚科教授の片山一朗先生と山形大学大学院皮膚科教授の鈴木民夫先生を中心に作られましたが、私も作成メンバーの一人として関わりましたので、この内容も踏まえて治療のお話をします。

尋常性白斑の治療は、次の 3 つが基本となります。1つ目は、外用療法で、これまでステロイド剤が基本でありましたが、反応しない場合には、タクロリムス軟膏、

尋常性白斑の治療

- 1、外用療法：ステロイド剤が基本であったが、最近では、タクロリムス軟膏、活性型VitD₃軟膏の有効性が認知されてきている。
- 2、光線治療：紫外線照射療法（PUVA療法、ナローバンドUVB療法、エキシマライト）、遠赤外線などを単独あるいは外用と併用で行う。
- 3、手術治療：特に分節型では各手術を試みる。術後の紫外線照射療法も有効。

活性型 VitD₃ 軟膏の有効性が認知されてきています。2つ目は、光線治療で、これまでの PUVA 療法からナローバンド UVB、さらにはエキシマライトが登場し現場で使われています。3つ目は、手術治療、特に分節型ではさまざまな手術が試みられています。

1. 外用療法

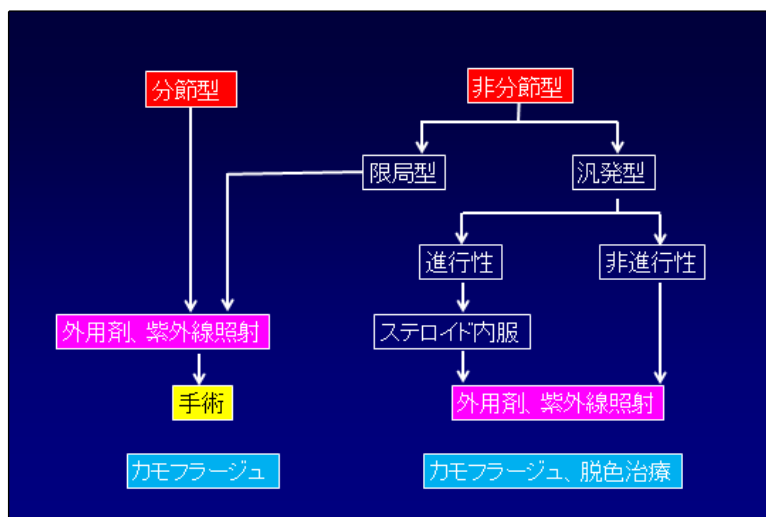
各治療法をエビデンスとともに、詳しく説明いたします。ステロイド外用治療は、現在でも第一選択の治療法となります。クラス2か3のステロイドを4~6ヶ月外用しますと、25%以上の色素再生が55%程度認められます。12歳以下では、クラス4を1日1~2回4ヶ月を目安に外用させます。皮膚萎縮などの長期ステロイド外用の副作用に注意しながら治療を進めます。ステロイド内服は、進行性の症例にのみ使用されます。プレドニゾロン 0.3mg/kg を2ヶ月内服、その後1ヶ月毎に半減し5ヶ月で終了のプロトコルでは、70%に色素再生をみた報告があります。

タクロリムス軟膏の外用は、4ヶ月で25%以上の色素再生は42%であり、顔面では68%の症例が75%以上の色素再生を認めました。ステロイド外用と同等の効果があり、皮膚の萎縮やステロイド外用の副作用がみられない点で、タクロリムス外用は優れていると言えます。しかし、本邦ではタクロリムス軟膏は尋常性白斑に対する保険適応はなく、使用する際には、発癌性に対する説明を含めアトピー性皮膚炎と同様の使用法を遵守する必要があります。

活性型ビタミン D₃ 外用は、ステロイド外用の効果よりは劣りますが、自然光を含む光線治療との併用、ステロイド外用との併用で効果が増し、試してみる価値は十分にあると思います。

2. 光線治療

次に光線治療についてですが、PUVA、ナローバンド UVB、エキシマライト、遠赤外線、自然光などがあります。これまでの PUVA 療法 (320-400nm) に代わって、ナローバンド UVB 療法 (311-313nm) が普及してきています。週2回の内服 PUVA 療法とナローバンド UVB 療法のランダム化試験では、12ヶ月後の50%以上の色素再生をみると内服 PUVA 療法有効例 36%に対し、ナローバンド UVB 療法 64%と有意差を持って優れていました。内服あるいは外用 PUVA 療法に比べて、ナローバンド UVB 療法は手技が簡便である点も評価できると思います。また、最近では、308nm エキシマライト照射の有効性も報告されて



います。エキシマライトの普及に伴い、その臨床治療評価が期待されます。

3. 手術治療

外科的手術治療は、1年以内に病勢の進行のない症例に対して、整容上問題となる部位に対して行われますが、特に分節型の尋常性白斑に効果があります。手術方法としては、通常の植皮術に加えて、点状植皮術、培養メラノサイト植皮術、吸引水疱による植皮術、1mmミニグラフト、超音波メス手術などいろいろな手術方法が考えられています。しかし、どこ

その他の治療

そのほかの治療としては、白斑が顔面あるいは全身の50%以上に及ぶ場合には、健常部の脱色術も考慮されます。実際には、メラノサイトに毒性となる5%~20%ハイドロキノンモノベンジルエーテルを外用し脱色を行います。施行中の副作用としては、irritantを含めた接触皮膚炎があります。また色素脱失は永久であり、脱色術施行後は、発癌性も含め日光照射に注意していく必要があります。

メーキャップ法で、白斑部をカバーする化粧術も有用です。白斑治療中にも使用でき、患者さんの精神的安定にもつながるため、その存在を紹介すると良いでしょう。

2012年本邦で「尋常性白斑診療ガイドライン」が作成されましたが、現在のところ、1つの治療法で100%治癒できる方法はありません。年齢、部位、病型に合わせて治療法を選択していく必要があります。難治性の場合も多いのですが、ガイドラインを参考に、患者さんに寄り添いながら根気よく白斑治療を続けていくことが大切と考えています。

その他の治療 1

尋常性白斑が、顔面あるいは全身の50%以上に及ぶ場合には、健常部の脱色術も考慮される。

5%~20%ハイドロキノンモノベンジルエーテルによる脱色であるが、施行中の副作用としては、irritantを含めた接触皮膚炎がある。色素脱失は永久であり、脱色術施行後は、発癌性も含め日光照射に注意していく必要がある。

また、5%ハイドロキノンなどの美白剤を、白斑境界部のはっきりした色調を薄くして白斑が目立たなくなるために使用することもある。

その他の治療 2

メーキャップ法で、白斑部をカバーする化粧術も有用である。

白斑治療中にも使用でき、患者の精神的安定にもつながるため、その存在を患者に紹介すると良い。

また最近、スプレーにより、メーキャップを長持ちさせる工夫も報告されている。