

ラジオNIKKEI ■放送 毎週木曜日 21:00~21:15

マルホ皮膚科セミナー

2015年5月28日放送

「第65回日本皮膚科学会中部支部学術大会④シンポジウム3-5

ベーチェット病の診療 ～現状と最近の話題～」

福島県立医科大学 皮膚科
教授 山本 俊幸

はじめに

ベーチェット病(Behçet's disease: BD)は、トルコの皮膚科医 Hulusi Behçet により提唱された症候群で、眼、皮膚、粘膜、関節を侵す原因不明の急性炎症性疾患です¹⁾。この病気は人種差があって、とくに中東の地中海沿岸から中国にかけてのシルクロード沿いの地域に多く、また日本では北海道や東北地方に頻度が高い傾向がみられます。現在日本には、1万8千人以上の患者さんが特定疾患医療受給者とされています。

BDは皮膚粘膜症状が初発症状として多いため、皮膚科医がその早期診断に重要な役割を果たします。ただ、口内炎や毛嚢炎は非特異的な症状でありまして、BDに伴うものとそうでないものを区別することはできません。

診断について

BDと診断するには、いくつかの症状が揃わないといけませんが、皮膚粘膜症状や眼症状は同時には揃わないことも多いです。診断基準は、本邦の厚労省研究班による臨床診断基準というのが主に用いられており、主症状として、口腔粘膜の再発性アフタ性潰瘍、皮膚症状、眼症状、外陰部潰瘍の4つが、また副症状として、関節炎、副睾丸炎、消化器病変、血管病変、中枢神経病変、の項目があります。主症状4つが揃うものを完全型、一部の主症状と複数の副症状を呈するものを不全型といいます。他にも参考項目として、針反応、連鎖球菌ワクチンによるプリックテスト、採血での炎症反応亢進、が挙げられます。

BD 病の特徴として、好中球が活性化していることが挙げられ、それを反映して、18-20G 程度の比較的太い注射針の刺入部位に、翌日か翌々日に小膿疱が誘発される針反応がみられます (図 1)。近年、患者の自家唾液によるプリックテストでも陽性率が高いことが報告されています。さらに、国際診断基準と呼ばれるものもあり、これは針反応を重要視しています。評価方法の一つとして、48 時間後の紅斑、丘疹、膿疱の有無と大きさによって grade 分類したものが報告されています (表 1)。

さて、本邦における BD 患者の動向ですが、発病年齢が上昇していること、軽症の女性患者が増加していること、完全型が減少し不全型が増えていること、などが指摘されています。当教室でも最近 20 年間の新患患者の推移をみますと、完全型が減っている傾向がみられました。

皮膚粘膜症状

これは、頻度の高いものと、そうでないものとに分かれます。

①口内炎

必発で、初発病変として最も多いものです。口唇や口腔内、あるいは舌に有痛性のアフタ性潰瘍 (アフタよりも深いものを指します) が多発してみられます (図 2 a)。口内炎は健常人にも非特異的にしばしば見られますが、個数があまりにも多い、頻度が高い、発熱を伴う、あるいは非常に難治である、などの場合は BD を念頭に置きながら経過を見ていく必要があります。また、ヘルペスを始めウイルス感染症に伴うものを鑑別する必要があります。

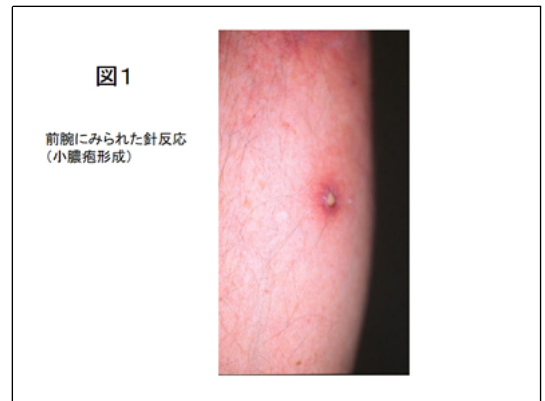
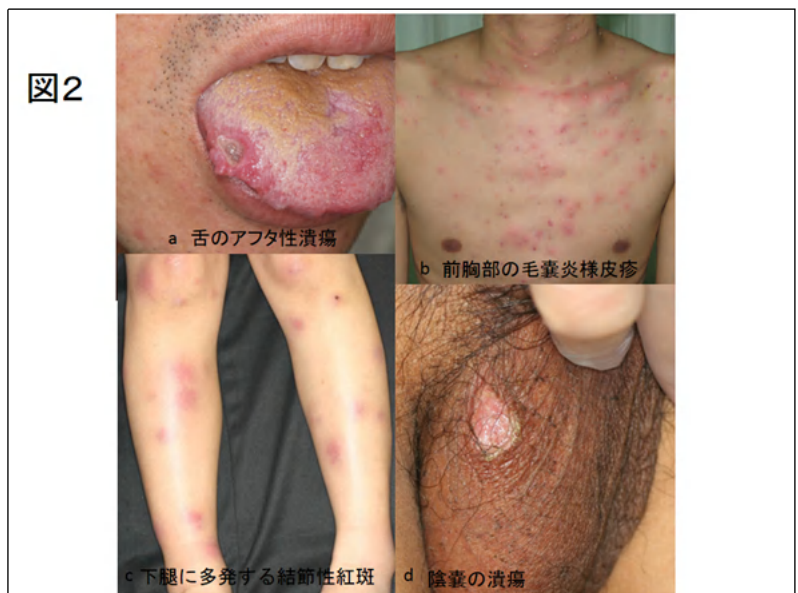
表1 針反応のグレーディング

グレード	48時間後の反応	
	鈍的針(使用済み針)	鋭利針(未使用針)
陰性	紅斑、または刺入痕跡のみ	紅斑、または刺入痕跡のみ
疑い	丘疹 <2mm + 紅斑	
陽性		
1+	丘疹 2-3mm + 紅斑	丘疹 ≤3mm + 紅斑
2+	丘疹 >3mm + 紅斑	丘疹 >3mm + 紅斑
3+	膿疱 1-2mm	膿疱 1-2mm
4+	膿疱 >2mm	膿疱 >2mm

(Ann Rheum Dis 1993; 52: 823-5.より)



②毛嚢炎

体幹や下肢に好発し、紅色丘疹や小膿疱が混在します(図2 b)。必ずしも毛孔一致性でないため、毛嚢炎様皮疹あるいは **pseudofolliculitis** ともいわれます。また細菌培養で、黄色ブドウ球菌を始めとする様々な菌が検出されること 2)や、蛍光抗体直接法で血管壁に免疫グロブリンの沈着をみることもあり 3)、血管炎に近い性質を持つため、通常の毛嚢炎とは異なるとする考えもあります。

③結節性紅斑

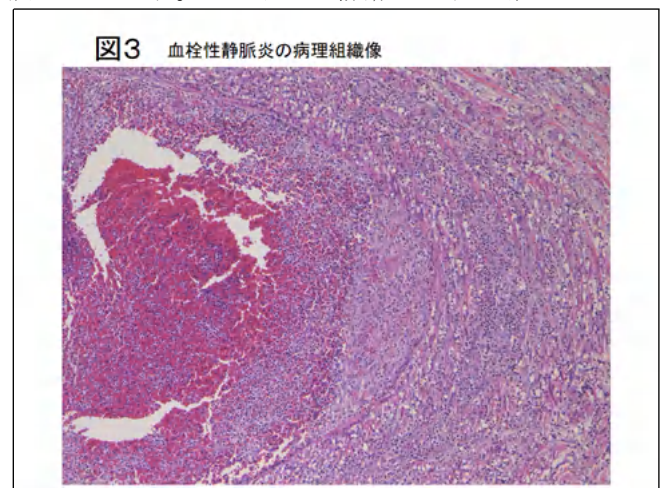
下肢以外にも前腕や手指にも生じることがあります(図2 c)。組織学的に、皮下脂肪織の葉間結合織に単核球や好中球が浸潤する脂肪織炎の所見を呈しますが、BDに伴う場合は通常の結節性紅斑よりも炎症の場所が浅いことがあります。また、組織学的に静脈炎がみられることが多いため、結節性紅斑様皮疹と呼ばれることもあります 4,5)。

④外陰部潰瘍

有痛性の深い潰瘍で、口内炎と同じ粘膜潰瘍ですが、診断価値が高いものです。男性では陰囊、女性では大陰唇、小陰唇に好発します(図2 d)。これに対し、陰茎に潰瘍がみられることは極めて稀です。組織学的には好中球の多数の浸潤がみられます。

⑤血栓性静脈炎

BD は血栓を作りやすいという特徴があり、血栓性静脈炎が下腿にしばしばみられます。圧痛を伴う境界不明瞭な皮下硬結で、表面は褐色調を呈します。よくみると静脈の走行に沿って多発することもあり(移動性静脈炎)、立ち仕事で誘発されることが多いです。組織学的には、真皮～皮下脂肪織の静脈の血栓と、静脈壁および周囲の好中球の浸潤を認めます(図3)。血栓性静脈炎が初発症状のBDも稀ながらあるため 6)、血栓性静脈炎と診断された場合はBDの検索が必要です。血栓性静脈炎は、皮膚型結節性多発動脈炎とよく似た臨床像を呈することや、病理組織学的にも両者は鑑別が難しいことも多く 7, 8)、注意が必要です。



頻度の比較的少ない皮膚症状

①皮膚潰瘍

下腿、とくに外果、内果、踵部付近に難治性の深い潰瘍を呈することがあります。血行障害、血管炎、あるいは血栓によると考えられています。

②Sweet 病様皮疹

BD とよく似た病態として Sweet 病があり、これは圧痛を伴う隆起性紅斑局面の表面に

小膿疱がみられるのですが、BD 患者にも Sweet 病に良く似た皮疹がみられることがあります。

疾患活動性

さて、BD と診断したら、大事なことはその活動性です。長い経過の中では、活動期もあれば落ち着いてくる非活動期もあり、再燃もあります。再燃のきっかけになるものはいくつもあり、咽頭炎、扁桃腺炎、齲歯などの感染症や妊娠によっても悪化します。

遺伝的背景

BD は HLA-B51 に連鎖する遺伝的素因との関連が高く、HLA-B51 は疾患感受性遺伝子と考えられてきましたが、他にも IL-10, MICA (major histocompatibility class I-related gene A), また最近では ERAP1 (endoreticulum aminopeptidase 1)といわれるものも BD の発症に関与する遺伝子の一つとして注目されています 9)。

病態

自然免疫系・獲得免疫系の異常、細菌由来スーパー抗原の trigger としての役割、好中球活性化機構、さまざまなサイトカインの関与、などが報告されています。とくに、口腔内の細菌（とくに連鎖球菌群）に対する hyperreactivity が以前から指摘されてきました。BD 患者末梢血を溶連菌で刺激すると IL-6 や IFN- γ の産生が亢進することや、口腔連鎖球菌は HSP65 (熱ショック蛋白) と交差反応すること、樹状細胞に発現する Toll-like receptor を介して炎症のカスケードが活性化されることなどが報告されています。

活動性の高い BD 患者においては、IL-8 や GRO- α といった好中球を引き寄せるケモカインの血清中の濃度が上昇しています。また、活性化好中球から産生される活性酸素が粘膜上皮を障害し、潰瘍を形成することも想定されます。BD の好中球は、プライミングといて、IL-1, TNF- α , GM-CSF, IL-8 などのサイトカインによってすでに刺激を受けた状態となっており、次の異なる刺激によって多量の活性酸素を放出する、準備状態にあると考えられます。

好中球に加え、CD8 陽性の cytotoxic T 細胞や $\gamma\delta$ T 細胞も重要な働きをしているものと思われます。BD は、TNF- α , IFN- γ , IL-2, IL-12 など Th1 type サイトカインの反応が優位であると考えられていますが、近年 IL-23/Th17 も BD の病態に関与する可能性が示唆されています。他にも、regulatory T cell (Treg)の活性が抑制されているなど、様々な免疫異常が BD の活動性と相関してみられることが報告されています。さらに、BD には自己炎症症候群と共通した病態も多くみられることから両者の関連性が示唆されています。

おわりに

BDの病態を簡単に図4に示します。まだ不明な部分も多いですが、皮膚粘膜症状がその病態解明の手掛かりになる可能性は高く、皮膚科医が積極的に関わっていく姿勢が望まれると思います。

文献

1) 山本俊幸：ベーチェット病.JOHNS 29(3): 537-540, 2013

2) Hatemi G, Bahar H, Uysal S, et al.

The pustular skin lesions in Behçet's syndrome are not sterile. Ann Rheum Dis 63(11): 1450-1452, 2004

3) Ilknou T, Pabuçcuoglu U, Akin C, et al. Histopathologic and direct immunofluorescence findings of the papulopustular lesions in Behçet's disease. Eur J Dermatol 16(2): 146-150, 2006

4) Chen K-R, Kawahara Y, Miyakawa S, Nishikawa T. Cutaneous vasculitis in Behçet's disease: a clinical and histopathologic study of 20 patients. J Am Acad Dermatol 36(5): 689-696, 1997

5) Misago N, Tada Y, Koarada S, Narisawa Y. Erythema nodosum-like lesions in Behçet's disease: a clinicopathological study of 26 cases. Acta Derm Venereol 92(6): 681-686, 2012

6) 奥謙太郎、大塚幹夫、山本俊幸：血栓性静脈炎を契機に診断された Behçet 病の 1 例：当教室における Behçet 病の初発症状についての検討.日皮会誌 122(10): 2481-2485, 2012

7) Chen K-R. The misdiagnosis of superficial thrombophlebitis as cutaneous polyarteritis nodosa: features of the internal elastic lamina and the compact concentric muscular layer as diagnostic pitfalls. Am J Dermatopathol 2010; 32(7): 688-693.

8) Hiraiwa T, Yamamoto T: Superficial thrombophlebitis mimicking cutaneous polyarteritis nodosa as an early and sole cutaneous manifestation of Behçet's disease. Our Dermatology Online (accepted).

9) Kirino Y, Bertsias G, Ishigatsubo Y, et al. Genome-wide association analysis identifies new susceptibility loci for Behçet's disease and epistasis between HLA-B*51 and ERAP1. Nat Genet 45(2): 202-207, 2013

