

# マルホ皮膚科セミナー

2015年10月22日放送

「第114回日本皮膚科学会総会 ②

教育講演 1 1-5 IgG4 関連皮膚疾患」

浜松医科大学 皮膚科  
教授 戸倉 新樹

## 1. IgG4 関連皮膚疾患とは

IgG4 関連疾患は、自己免疫性膵炎と Mikulicz 病に端を発し、その他全身至るところの臓器病変が報告され、まとめられた疾患概念です。免疫グロブリンは形質細胞によって分泌され、IgG、IgA、IgM、IgE、IgD があります。IgG はさらに IgG1、IgG2a、IgG2b、IgG3、IgG4 に分かれます。IgG4 を産生する形質細胞が集積し、特異な病変を形成することから IgG4 関連疾患と呼ばれています。IgG4 関連疾患は炎症ではありませんが、形質細胞を中心とするリンパ球の集積と線維化が顕著で、腫瘍性あるいは隆起性病変を形成します(表1)。主に我国から重要な報告がなされ、疾患概念の確立に寄与してきました。IgG4 関連疾患の特徴は、IgG4 陽性の形質細胞が IgG 陽性の形質細胞全体の 40%以上であること、通常 105mg/dl 以下の血清 IgG4 が 135 mg/dl 以上であること、多彩な臓器で様々な症状を

表1. IgG4関連疾患(IgG4-related disease)

- 炎症であるが線維化が顕著で、腫瘍性あるいは隆起性病変を形成(線維性炎症病変, 腫瘍性硬化病変)
- IgG4陽性形質細胞の浸潤(IgG4陽性細胞がIgG陽性細胞全体の40%以上, かつ IgG4 陽性細胞>10/HPF)
- 血清IgG4高値(135mg/dl以上). 正常では, IgG4はIgG全体の5%以下で, 105 mg/dl 以下.
- 多彩な部位で様々な症状を呈する
- 歴史的に自己免疫性膵炎とMikulicz病の観察から実体が明らかになった
- 主に本邦から重要な報告がなされ疾患概念の確立に寄与

Umehara H, et al. *Mod Rheumatol* 2012;22:21-30.

表2. IgG4 関連疾患の臓器別名称

膵臓	自己免疫性膵炎 autoimmune pancreatitis
唾液腺	慢性硬化性唾液腺炎 chronic sclerosing sialadenitis キュットネル腫瘍 Küttner's tumor, (ミクリッツ病)
涙腺	ミクリッツ病 Mikulicz's disease
眼窩	眼窩偽腫 orbital pseudotumor
鼻腔・咽頭	好酸球性血管中心性線維症 eosinophilic angiocentric fibrosis
胆道	硬化性胆管炎 sclerosing cholangitis
後腹膜	後腹膜線維症 retroperitoneal fibrosis 硬化性腸間膜炎 sclerosing mesenteritis
下垂体	自己免疫性下垂体炎 autoimmune hypophysitis
甲状腺	リーデル甲状腺炎 Riedel's thyroiditis 橋本病 Hashimoto's thyroiditis
肺	IgG4関連肺疾患 IgG4-related lung disease 間質性肺炎 interstitial pneumonia
腎臓	尿管間質性腎炎 tubulointerstitial nephritis
前立腺・睪丸	IgG4関連前立腺炎 epididymo-orchitis
大動脈	リンパ形質細胞性大動脈炎 lymphoplasmacytic aortitis 炎症性動脈 inflammatory aneurysm
リンパ節	Rosai-Dorfman病 Rosai-Dorfman disease

呈することです。侵さない臓器は無いと言ってもいいくらいに現在までに多くの臓器病変が記載されています(表2)。ただし、悪性腫瘍(癌、悪性リンパ腫など)や類似疾患(Sjögren症候群、原発性硬化性胆管炎、Castleman氏病、二次性後腹膜線維症、肉芽腫性多発血管炎、サルコイドーシス、好酸球性肉芽腫性多発血管炎など)と鑑別する必要があります。2011年には我国よりIgG4関連疾患包括診断基準が提唱されています。

IgG4関連疾患には皮膚病変もあることが明らかになりました。そこで私たちは、こうした皮膚病変を「IgG4関連皮膚疾患(IgG4-related skin disease)」として、できるだけ分類することを試みました。この試案は、2014年のBritish Journal of Dermatologyに総説として掲載されています<sup>1)</sup>。

## 2. IgG4関連皮膚疾患の分類

IgG4関連皮膚疾患は多彩ですが、我々は7つに分けることを提唱しています(表3)<sup>1)</sup>。すなわち、(1)皮膚形質細胞増多症、(2)偽リンパ腫/木村病(好酸球性血管リンパ球増殖症(angiolymphoid hyperplasia with eosinophilia: ALHE)、(3)Mikulicz病、(4)乾癬様皮疹、(5)非特異的紅斑丘疹、(6)高γグロブリン血症性紫斑/蕁麻疹様血管炎、(7)虚血指です。(1)-(3)に関しては、IgG4陽性形質細胞が病変部に多数浸潤することにより形成される直接的な腫瘍としての「原発疹」です。その他の(4)-(7)についてはIgG4陽性形質細胞あるいはIgG4による炎症自体が間接的に病変を導く「続発疹」と言えます。IgG4関連皮膚疾患も他のIgG4関連疾患と同様に、過去において別の名称で診断されてきたため、それを踏まえて鑑別診断を明確にすることも重要です(表4)。以下、各病型について概説します。

### 1) 皮膚形質細胞増多症 Cutaneous plasmacytosis

皮膚形質細胞増多症は、IgG4関連皮膚疾患の代表的な病変です。以前から皮膚形質細胞増多症は反応性形質細胞増殖性疾患として、東アジアとくに我国で報告されてきました。典型的には、体幹を中心に円形から楕円形の色素沈着を伴う浸潤性褐色斑が多発します。背部では病変がクリスマスツリー状の分布を示します。浸潤性紅斑は丘疹・結節になることもあ

表3. IgG4関連疾患の皮膚病変の分類

皮疹型	皮疹形成機序	原・続発疹
1. 皮膚形質細胞増多症	形質細胞による腫瘍形成と炎症	原
2. 偽リンパ腫・ALHE	形質細胞による腫瘍形成と炎症	原
3. ミクリッツ病	形質細胞による腫瘍形成と炎症・線維化	原
4. 乾癬様皮疹	乾癬形成機序の促進?	続
5. 非特異的斑丘疹・局面	非特異的炎症の促進?	続
6. 高γグロブリン血症性紫斑	γグロブリンによる白血球破砕性血管炎	続
7. 虚血性指趾	炎症・線維化による血管の障害	続

表4. IgG4関連疾患の皮膚病変の性状と鑑別診断

皮疹型	性状	鑑別診断
1. 皮膚形質細胞増多症	多発丘疹・類円形浸潤性紅斑	多中心性Castleman病
2. 偽リンパ腫・ALHE	浸潤性局面・丘疹・結節	皮膚MALTリンパ腫、偽リンパ腫
3. ミクリッツ病	眼瞼腫脹、眼球突出	SS
4. 乾癬様皮疹	辺縁明瞭鱗屑性紅斑	尋常性乾癬
5. 非特異的斑丘疹・局面	紅斑性丘疹から局面	薬疹など
6. 高γグロブリン血症性紫斑	下肢中心Palpable紫斑	アナフィラクトイド紫斑、SS、LE
7. 虚血性指趾	レイノー徴候、指趾壊疽	強皮症、血栓症

り、痒疹に似ることもあります。

皮膚形質細胞増多症のすべてが IgG4 関連疾患に属するわけではありません。血清 IgG4 が正常域を示し、皮膚に浸潤する IgG4 陽性形質細胞が低率の場合は、通常の皮膚形質細胞増多症と診断されます。

皮膚形質細胞増多症は他の IgG4 関連疾患を伴うこともありますが、単独病変のこともあります。

鑑別診断には多中心性 Castleman 病があります。リンパ節病変を有する場合は、多中心性 Castleman 病の診断となります。したがって皮膚形質細胞増多症と多中心性 Castleman 病はオーバーラップしていると考えられます。IgG4 関連疾患の除外疾患として多中心性 Castleman 病があるため、多中心性 Castleman 病である場合には IgG4 関連皮膚疾患と呼ぶことはできません。

## 2) 偽リンパ腫・木村病 (ALHE)

皮膚偽リンパ腫は、リンパ球の密な浸潤によりリンパ腫のような病理組織像を呈しますが、良性の経過を辿る疾患です。T 細胞性と B 細胞性偽リンパ腫がありますが、IgG4 関連皮膚疾患の一型となりうるのは B 細胞性偽リンパ腫です。IgG4 関連皮膚疾患としての皮膚 B 細胞性偽リンパ腫の臨床像は、頭頸部とくに顔面の浸潤性紅斑や結節・腫瘤です。

偽リンパ腫型には、病変が皮膚のみであり、他臓器への形質細胞浸潤を伴わない皮膚原発例があります。この点は、皮膚形質細胞増多症と同じで、両病型は原発性皮膚病変の代表となります。また IgG4 関連疾患の包括定義に必ずしも合致せず、probable IgG4-related disease に相当する例もあります。

木村病は、我国から多く報告されています。顔、頭部、とくに耳介後方に腫瘤がみられます。木村病が IgG4 関連皮膚疾患であることが報告されています。しかしすべての木村病が IgG4 関連皮膚疾患に属する訳ではありません。

## 3) Mikulicz 病 Mikulicz disease

IgG4 関連 Mikulicz 病は、眼瞼腫脹で皮膚科を訪れることもあります。時に眼球突出も伴います。眼瞼腫脹・眼球突出の鑑別診断として、甲状腺機能亢進症、皮膚筋炎、節外性ナチュラルキラー細胞リンパ腫がありますが、Mikulicz 病もその一つとなります。

涙腺、唾液腺に形質細胞が浸潤し、眼瞼と顎下腺が腫脹します。Sjögren 症候群との鑑別を要します。

## 4) 乾癬様皮疹 Psoriasis-like eruption

他臓器の IgG4 関連疾患を有し、皮膚病変として乾癬様皮疹を合併する症例が報告されています。とくに IgG4 関連硬化性胆管炎に合併した乾癬様皮疹は、複数報告されている点が注目されます。この乾癬様皮疹は通常の尋常性乾癬と診断してよいほど酷似しているため、単なる偶発の可能性も否定できません。病理組織学的にも尋常性乾癬そのものです。しかし真皮上層の血管周囲に、リンパ球だけでなく通常の尋常性乾癬にはみられない IgG4 陽性の形質細胞浸潤と、血管壁への IgG4 の沈着が認められます。

#### 5) 非特異的斑丘疹・局面 Unspecified maculopapular or erythematous lesions

他臓器の IgG4 関連疾患に罹患している患者に、皮膚病変として形質細胞が浸潤する非腫瘍性病変すなわち斑丘疹性皮膚疹あるいは紅斑性皮膚疹が出現することがあります。皮膚病変は通常多発し、病理組織学的には真皮上層の IgG4 陽性形質細胞の浸潤を特徴とします。今後このカテゴリーに属する皮膚疹はさらに細分化される可能性があります。

#### 6) 高 $\gamma$ グロブリン血症性紫斑・蕁麻疹様血管炎

##### Hypergammaglobulinemic purpura and urticarial vasculitis

他臓器の IgG4 関連疾患の患者において、白血球破砕性血管炎あるいは蕁麻疹様血管炎を生じることがあります。血管壁には IgG4 が沈着しますが、IgG4 は補体結合性が非常に弱いため、IgG4 による免疫複合体による血管炎を起こすことは考え難く、他の免疫グロブリンのクラスも関与していると想定されます。IgG4 の沈着は認めますが、形質細胞浸潤はないため、続発疹です。

通常のアナフィラクトイド紫斑 (IgA 血管炎)、Sjögren 症候群やエリテマトーデスに伴う高  $\gamma$  グロブリン血症性紫斑との鑑別を要します。むしろこれらの疾患を診た場合、IgG4 関連疾患を除外する必要があるでしょう。

#### 7) 虚血性指趾 Ischemic digit

IgG4 関連疾患は大中動脈の病変を引き起こすことが明らかになっています。炎症はこれら動脈の内腔の拡大も閉塞も誘導します。胸部・腹部大動脈やその分岐動脈より小さい動脈も侵すことがあり、指趾の動脈を傷害した場合は、血行不良になり虚血性指趾となります。Raynaud 徴候、指趾の壊疽がみられるため、強皮症、血栓症との鑑別が必要となります。

### 3. IgG4 関連皮膚疾患における病理組織の特徴

IgG4 関連疾患の病理組織上の数値基準は、IgG4 陽性細胞が IgG 陽性細胞全体の 40%以上、かつ IgG4 陽性細胞 $>10$ /HPF です。IgG4 関連皮膚疾患でも、こうした診断基準を満たすのが適当かもしれませんが、自己免疫性膵炎や Mikulicz 病とは異なり、遍く外界に接している皮膚を舞台とする病変という特殊性があるため、必ずしもこの包括的基準に合致しない例もあります。

原発疹は IgG4 関連疾患包括基準に照らして評価することが可能ですが、続発疹は IgG4 陽性形質細胞が基準値以下の浸潤を示す場合や、あるいは血管壁への IgG4 沈着のみの場合もあります。

たとえ原発疹であっても、IgG4 陽性細胞の細胞数は生検組織標本の場所によりかなり異なるため、必ずしも包括基準を満たしません。また線維化は木村病の進展病変では顕著ですが、その他の病変では目立ち難いです。

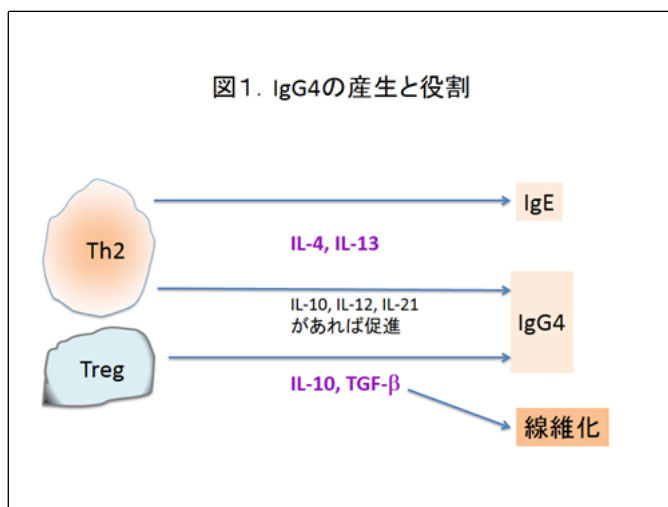
このように IgG4 関連皮膚疾患の定義はかなりの斟酌を加えた将来的な診断基準が必要と考えられます。

#### 4. IgG4 関連皮膚疾患の病態

IgG4 のFc 領域は補体 (C1q) やFc $\gamma$  受容体への結合が弱く、免疫活性化における役割は少なく、むしろ抗炎症作用を示します。従って IgG4 の働きのみから皮膚病変を説明することはできません。

IgG4 の産生は IgE と同様に Th2 サイトカインである IL-4 や IL-13 によって促進されます。また制御性 T 細胞 (Treg) 由来の IL-10 でも IgG4 産生が増加します。一方では Treg の産生する TGF- $\beta$  は線維化も誘導

します。従って、IgG4 関連疾患では、Th2 と Treg が活性化されており、それによって Th2 に変調した形質細胞増多症や木村病が生じると考えられています。その意味からすれば、上昇する IgG4 は Th2 や Treg への免疫状態の不均衡を示すバイオマーカーとしての意義があるとも言えるでしょう。



#### 文献

- 1) Tokura Y, et al: IgG4-related skin disease. Br J Dermatol 171: 959-967, 2014.