

マルホ皮膚科セミナー

2016年8月25日放送

「第79回日本皮膚科学会東京・東部支部合同学術大会 ⑥

シンポジウム9-3 痒疹—診断の困難な病型と鑑別」

防衛医科大学校 皮膚科
教授 佐藤 貴浩

はじめに

日常の皮膚科診療において、痒疹患者をみることはまれではありません。むしろありふれた病気といえます。しかし痒疹と診断するときに私たちが頭に描いている概念や診断根拠はあいまいです。学生のころに習った痒疹の定義はわかりにくく、皮膚科医になってもわかるようでわからない状態が続いている方は少なくないと思います。また痒疹の分類に至っては、いろいろな教科書を読むほど、どの分類を用いたらよいのか迷います。このような混乱を少しでも解消するために、2012年に日本皮膚科学会から慢性痒疹診療ガイドラインが報告されました。今日はその内容をもとにして、痒疹の考え方、いまだ残されている問題、そして診断の際に考えておくべき鑑別疾患についてお話しします。

ガイドラインによる定義

ガイドラインでは痒疹を、痒疹丘疹を主徴とする反応性皮膚疾患と定義しています。問題は痒疹丘疹とは何かということです。痒疹丘疹とは、強い痒みを伴う孤立性の丘疹であって、搔破によって頂点にびらんを生じることはあっても湿疹丘疹のように変化しない、そして原則として集簇しても融合しないものとしています。痒疹丘疹は概して湿疹丘疹より大きく、搔破すると一過性に膨隆もしくは周囲に膨疹が形成されたりもします。

痒疹とは

痒疹丘疹を主徴とする反応性皮膚疾患

痒疹丘疹とは

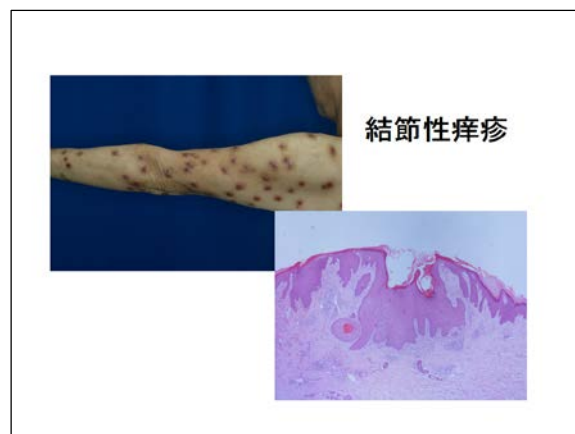
痒疹丘疹とは強い痒みを伴う孤立性の丘疹をいう。搔破により頂部にびらんを生じることがあるが、湿疹丘疹とは異なり他の形の発疹に変化しない。原則として集簇しても融合しない。急性期では渗出傾向が目立ち、慢性期では表皮の肥厚を伴う。

ガイドラインでは痒疹を便宜上、急性、亜急性、慢性に分けています。急性の痒疹は滲出傾向が目立つもので、個々の病変は1~2週程度で消退するものです。多くは虫刺されによるものと推測されます。慢性の痒疹は個々の病変が数週間から数か月におよぶ充実性丘疹をさします。そしてどちらにも属さないものを総称して亜急性痒疹と呼ぶこととしています。多くは痒みの強い蕁麻疹様丘疹ではじまり、広い範囲に孤立性、散在性にみられます。かつてLichen urticatus, Prurigo temporanea などと呼ばれたものもこれに入ります。しかし亜急性痒疹のとらえかたは本邦においてもコンセンサスが得られているとは言い難く、暫定的なものとして理解しておいたほうがよいかもしれません。

結節性痒疹

さて、慢性痒疹の病型としては、結節性痒疹と多形慢性痒疹があります。

結節性痒疹は四肢伸側によくみられる硬いドーム状の結節です。組織学的には過角化だけでなく表皮の不規則な肥厚を呈することが特徴といえます。結節性痒疹は prurigo nodularis Hyde と同義語として扱われてきていますが、現在一般的に結節性痒疹と診断するに際しては、体幹にみられてやや小さめの結節もさすことがあり、また古くは虫刺されが先行した例が多かったようですが、現在はかならずしもそうではありません。また貨幣状湿疹などの病変が持続するとやがて結節状の病変が形成されることもあり、これらも結節性痒疹と診断されることがあります。つまり Prurigo nodularis Hyde だけが結節性痒疹とはいえないわけです。結節性痒疹は最終的にできあがった形態をもとに診断されています。したがってどのような病変からはじまって出来上がるのかは、基となった疾患や皮膚の状態によって異なる可能性があります。

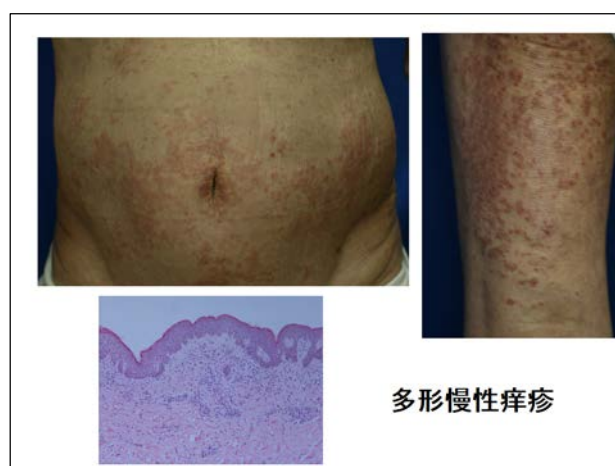


最近のヨーロッパの考えでは結節性痒疹は独立した単一の原因によるものでなく、皮膚そう痒症や種々の湿疹病変などを含めて、慢性的に痒みが続く疾患のために繰り返し搔破することでできた二次的病変と考える傾向にあります。そもそも痒疹の考え方には、原発疹として痒い痒疹丘疹ができるのか、それともかゆみがあつて搔いたことが原因で痒疹丘疹ができるのかという問題が歴史的にあり、その答えは今もはっきりしません。

多形慢性痒疹

慢性痒疹のもう一つの病型である多形慢性痒疹は、結節性痒疹以上にその概念がわかりにくいといえます。ガイドラインでは、痒みの強い蕁麻疹様丘疹ではじまり、やがて

常色から淡褐色充実性丘疹となる、孤立性ないししばしば集簇・融合して苔癬化を呈するとしています。痒疹の基本概念は痒みのある丘疹が孤立性にパラパラ存在するものといえますので、この点において多形慢性痒疹は例外的です。中高齢者の腰部、下腹部、大腿などによくみられます。また結節性痒疹とは異なって表皮肥厚や増殖性変化をあまり伴わず、真皮のリンパ球、好酸球浸潤が主体です。個々の病変が数か月以上にわたって持続することは例外的ですので、病変は慢性の痒疹というよりむしろ亜急性に近いものです。しかし臨床経過が慢性的でこれまでも慣習的に慢性の痒疹として扱われ、その名称も事情もあってガイドラインでは慢性痒疹の一型に分類されました。中高年の男性に多く、かつては悪性腫瘍との関連がいわれていました。しかし実際には必ずしもそうではなく、原因を特定できずに苦勞することが多い疾患です。



さて多形慢性痒疹の名前は Lutz が 1949 年に記載した polymorphe Chronische prurigo または prurigo chronica multiformis に由来します。しかし Lutz が報告した Prurigo chronica multiformis は、密接した丘疹によって皮膚が広範囲に慢性に浸潤肥厚し、ところどころで苔癬化または神経皮膚炎化があり、痒疹丘疹とともに湿疹病変のあるものをさしたようです。したがってガイドラインでいう多形慢性痒疹と Prurigo chronica multiformis Lutz は同じものではありません。実は、このような経緯もあってどんなものを多形慢性痒疹と診断するのか皮膚科医によっていまだ大きなばらつきがあります。ガイドラインに記載されているようなものに限定せず、痒疹丘疹と蕁麻疹様紅斑がいろいろな部位に繰り返しみられるものも総称したり、またそうではなく痒疹病変と湿疹病変が混在するものを多形慢性痒疹とする人もいます。欧米でも全く同一の疾患があるのかどうかは今のところはっきりしていませんが、米国で使用される urticarial dermatitis という疾患とは組織反応含めて類似点は多くあります。

Urticarial dermatitis
(Kossard S, J Am Acad Dermatol 2006)

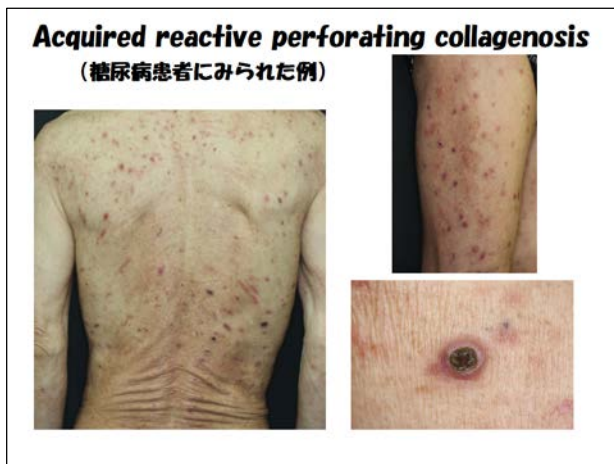- Pruritic urticarial papules and plaques with excoriations
- No gross epidermal vesiculation or parakeratosis
- Upper dermal perivascular lymphocytes and eosinophils
- Occasionally accompanied by eczematous lesions ("dermal eczematous reactions"?)

注意すべき鑑別疾患

さて、最後に痒疹と思ったときに見落としやすい鑑別疾患についてお話しします。まず、うっかり失敗しやすいのは疥癬です。体幹にみられる大きな痒疹様結節に加え

て、その間に小さな紅色丘疹が多数みられるときなどは要注意です。結節性痒疹と診断する前に指間や手掌、腋窩、陰部の病変の有無を確認したほうがよいでしょう。また結節性類天疱瘡も見落とすことがあります。経過をみているうちに水疱形成がみられて気が付きます。さらには多形慢性痒疹と思っても、蕁麻疹様の紅斑が目立つときは、水疱形成が目立たない時期または型の水疱性類天疱瘡であったりします。

結節性痒疹を搔破して中央にクレータ状の潰瘍を形成しやや厚い痂皮をともなったりすると acquired reactive perforating collagenosis との区別が難しいことがあります。とくに糖尿病や透析患者に生じたときは問題です。痒疹を搔破して生じたものは pseudoperforation として reactive perforating collagenosis とは区別すべきとの見解もあります。その一方で、結節性痒疹の痒みによる搔破が微小外傷となり、糖化すなわち AGE 化された真皮膠原線維の排出がうながされ acquired reactive perforating collagenosis に相当する現象が連続したと考えることもできます。



おわりに

ガイドラインによってこれまで長く続いた痒疹に関する混乱はある程度解消されました。しかし、今日お話ししたように問題点はまだまだ多く残っています。痒疹とは思っても、どのような病型ないし病名の痒疹としたらよいのかわからない症例が多いのも事実です。ガイドラインでは今後、病型、分類含めて検討、改善がなされることと思いません。