

マルホ皮膚科セミナー

2016年9月29日放送

「第32回日本臨床皮膚科医会 ③ Listen to Neighbors 4-1

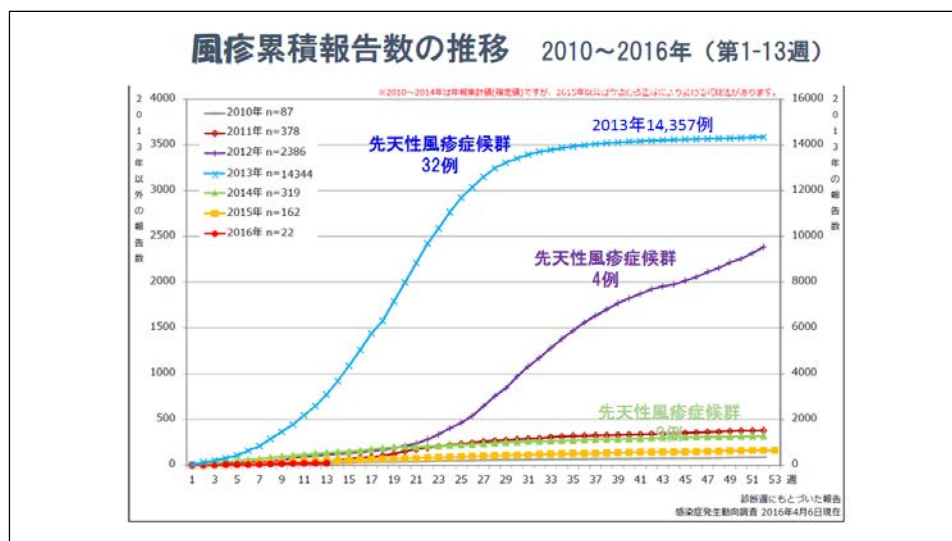
小児の感染症による急性発疹症～最近の動向」

神奈川県立こども医療センター
皮膚科部長 馬場 直子

本日は、小児によくみられるウイルス性発疹症の中で、最近話題になったり大流行した、風疹、手足口病、伝染性紅斑、ヒトパレコウイルス感染症についてお話しします。

風疹

風疹は、2012年から2013年にかけて大流行し、その間に先天性風疹症候群の新生児が近年になく急増し社会問題化しました。これにはかつて女子中学生にだけ風疹予防接種を行っていた時期があり、免疫がない成人男性が増えてしまったことが背景にありました。このために2014年より、小児期の風疹予防接種は麻疹との混合MRワクチンが従来の任意接種から定期接種に変更されています。



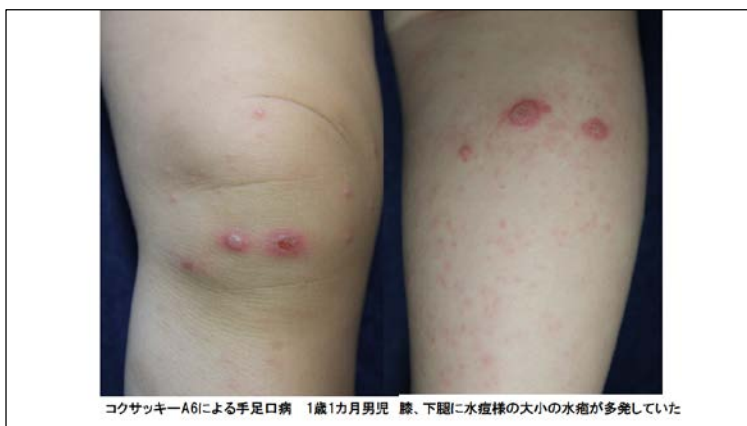風疹はウイルスの飛沫感染により感染し、潜伏期は2～3週間、子どもでは前駆症状なく、大人はだるさ、頭痛などの前駆症状の後、軽い発熱と同時に、発疹が顔、頭から体幹、四肢に下降していくのが特徴です。皮疹は2～5mm大の融合傾向がない、一様な斑状丘疹です。耳後部リンパ節腫脹と、眼瞼結膜の充血、口蓋に点状の出血斑がみられるForschheimer's spotsがtriasとしてみられるのが特徴です。大人が風疹に罹ると重症化し、顔面、体幹、四肢近位側に米粒大の紅色丘疹が多発し、融合して紅皮症様を呈することもあり、発熱や発疹の出る期間が長く、関節痛も強く出ます。そして、妊婦が風疹に罹ると、胎児が白内障、心奇形、難聴のほか、低体重、紫斑、貧血、肺炎、髄膜脳炎、糖尿病などを合併する、先天性風疹症候群に罹患する可能性があります。特に妊娠1～2か月の初期の妊婦が風疹にかかると危険です。妊婦は通常、風疹の抗体検査をしますが、たとえ陰性でも産後にしかワクチン接種できません。ただし、風疹抗体とデングウイルス抗体は交叉反応を示すため注意が必要です。

風疹に罹ったら、絶対に妊婦に近づかせない厳重注意が必要です。

手足口病

手足口病は、2011年、2013年、2015年と最近1年おきに大流行し、再興性ウイルス感染症として注目されました。

手足口病は、コクサッキーウイルス、エンテロウイルス、エコーウイルスなどの、数種類のウイルスによる感染症で、年ごとに違う



型のウイルスが流行します。便の中のウイルスが手・食物を介して感染する経口感染が主ですが、咳や鼻汁による飛沫感染もあります。6～10月の夏に多く、5歳以下の乳幼児に好発します。潜伏期は2～5日で、不顕性感染も多くみられます。従来の手足口病は、手足口と一部、膝や臀部に、小水疱が出るのが特徴でしたが、2011年から隔年で大流行した手足口病は、コクサッキーA6によるもので、掌蹠には少なく、四肢や臀部に広範囲に、大型の中心臍窩を持つ水痘のような水疱が多発する特徴がみられました。また、水疱のほか膿疱、紅斑、紅色丘疹、紫斑、血痂、滲出性紅斑など多彩で広範囲にでる傾向がみられ、口腔粘膜疹は軽度で、口内痛や拒食の頻度は少なく、そのかわり口唇や口の周りに水疱が多くみられ、発熱率が高く、1～2か月後に、爪甲が脱落する症例がある点が特徴的でした。手足口病による爪の病変は2000年以降、欧米で手足口病後に生じた爪の横線(Beau's line)や爪甲脱落症の集団発生が報告されています。日本でも、2009年に初めて報告があり、2011年からコクサッキーA6においては2割程度みられたとの報告が多く、すべての爪には見られないことから爪母へのウイルスの直接作用

が推測されています。

手足口病の診断は、通常は臨床症状で容易ですが、非典型的な場合は、急性期と2～3週間後の回復期のペア血清で、中和試験（NT）の抗体価が4倍以上の上昇していることで証明できます。2012年、2014年に流行したエンテロウイルス71感染では、無菌性髄膜炎、脳炎、心筋炎、ポリオ様麻痺などを合併した報告がありました。水疱がなくなり、口内炎が治っても、便の中にはウイルスが長期間出ているため、予防で大切なのは、オムツ替えの後、トイレの後は手洗いをきちんと行うこと、手洗いの後はペーパータオルで使い捨てにすること、保育所などで舐めるおもちゃ類はよく洗い、共有させないことです。

伝染性紅斑

伝染性紅斑は、4～5歳の幼児を中心に好発する、ヒトパルボウイルスB19感染による、流行性の発疹性疾患です。典型例では両頬がリンゴのように赤くなることから「リンゴ病」と呼ばれますが、実は多くの非典型例や不顕性感染があり、また多彩な臨床像があります。感染経路は飛沫感染もしくは接触感染で、紅斑出現の時期には既に感染力はなく、紅斑が出る前にウイルスを排泄するため、実際的な二次感染予防ができないのが実情です。

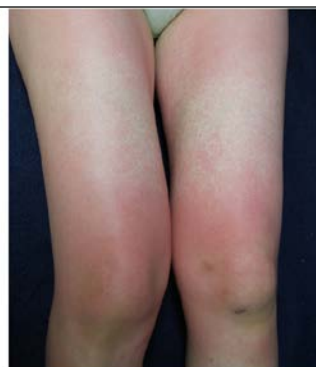わが国では4～5年毎の流行周期を繰り返しており、年始から7月上旬にかけて発生数が増加し、9月頃もっとも少なくなる季節性を示します。近年では、2007年、2011年、2015年と4年ごとに大流行し、昨年の2015年の流行では、年が明けてもまだ終息せず、結果的に最も患者数が多かった年度となりました。

ヒトパルボウイルスB19は、赤血球に感染しやすく、その他、巨核球、内皮細胞、胎盤、胎児の肝臓や心臓などに受容体が分布しています。

伝染性紅斑の臨床症状は、顔面頬部の平手打ち様紅斑、四肢伸側の網目状、あるいはレース状紅斑が見られれば診断に迷うことはありません。しかし成人の場合は、小児のような典型的なリンゴ病の症状を示さず、風疹あるいは麻疹様の点状紅斑が顔、四肢、体幹に多発して融合する傾向が見られます。

パルボウイルスB19感染症の多彩な症状	
健康人	無症候性感染 伝染性紅斑 関節炎 血小板減少症 一過性骨髄無形成発作(TAC) 末梢神経炎 心筋炎 肝炎 腎炎 血管炎
妊婦(胎児)	流産 胎児貧血 胎児水腫 子宮内胎児死亡
溶血性疾患	一過性骨髄無形成発作(TAC)
免疫抑制状態	慢性純型赤血球低形成 ウイルス関連血球貪食症候群(VAHS)

TAC: transient aplastic crisis, VAHS: virus-associated hemophagocytic syndrome (他田秀雄, 周産期医学, 2011より引用)



成人のパルボウイルスB19感染症：発熱1週間後、四肢・体幹の粟粒大の紅色丘疹多発し融合傾向を示した。関節痛を伴っていた。PVB19-IgM陽性

ヒトパルボウイルス B19 によるその他の症状としては、関節炎、貧血、紫斑など血液異常、蝶形紅斑、全身倦怠感、リンパ節腫脹など膠原病のような自己免疫疾患があります。さらに、B19 が妊婦に感染すると、胎内感染により、胎児が重度の貧血、心不全を発症して、胎児水腫となり死亡することがあります。感染妊婦における胎児感染率は 33%、胎児死亡率は 9%とされています。妊婦の B19 感染は妊娠の全期間を通じて胎児感染につながる可能性があり、胎児死亡のリスクは妊娠 20 週までの感染で最も高くなります。

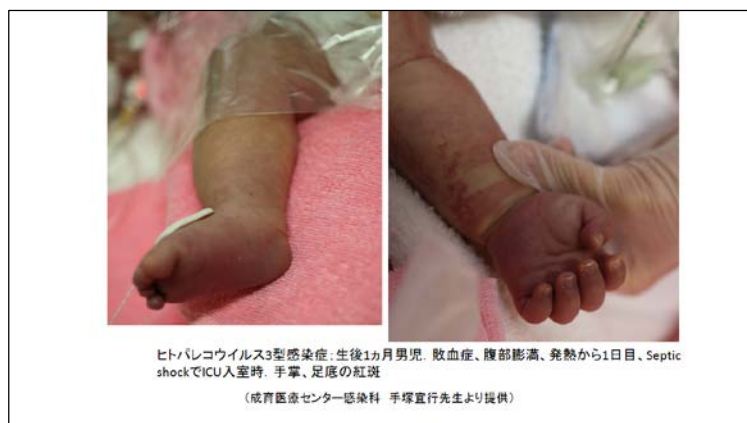診断は、通常は特異的な臨床症状から容易ですが、非典型例の場合、EIA で IgM 抗体陽性、または 2~3 週間でのペア血清の EIA で IgG 抗体の有意な上昇によって診断できます。しかし、血清学的診断は紅斑が出ている妊婦にのみ、保険適応があり、その他では保険適応がありません。

伝染性紅斑の治療は、予後の良い疾患なので、痒みに対する抗ヒスタミン剤、関節痛に対する NSAIDs などの対症療法のみです。ただし、免疫不全患者や胎内感染例における B19 持続感染による遷延性貧血に対しては、ガンマグロブリン療法が行われます。ワクチンはなく、確実な予防手段はありません。発疹が出たときには、もう感染力はないので、隔離する必要はなく登園・登校は許可されます（第 3 種学校感染症）。いったん消えた発疹が、日光に当たったり、興奮したり、入浴後に再び出てくる場合がありますが、再発ではありません。

ヒトパレコウイルス感染症

ヒトパレコウイルス (human parechovirus, HPeV) は、ピコルナウイルス族の中で新しく認識されたウイルスで、小児科領域の新興感染症として注目されています。症状は、新生児や乳児期早期に、敗血症、呼吸器症状、消化器症状、中枢神経症状などエンテロウイルスに似た症状を引き起こします。

発熱、頻脈、多呼吸、末梢のチアノーゼの他、発熱 1~5 日後に手掌、足底に紅斑が小児のウイルス性発疹症では、皮疹の形態と分布、発熱との関係、随伴症状などから、早急に診断することが求められ、そうすることが皮膚科医の存在意義と思われれます。ウイルス感染の流行状況や、年々変わる小児の予防接種に関



する情報を、皮膚科医も知っておくべきと考えます。特に、学校感染症に属するものは、出席停止期間や、感染の拡大を防ぐためにはどうしたらよいか、プールや保育所・幼稚園へ行っても良いのかななどについての的確な指導ができるようにしたいものです。患

者さんだけでなく、家族、特に妊婦さんや未来の赤ちゃんを感染から守るために、正しい予防対策を指導することが我々の責務と考えます。

以上、小児によくみられる最近話題のウイルス性発疹症についてお話しさせていただきました。