

# マルホ皮膚科セミナー

2017年11月30日放送

「第116回日本皮膚科学会総会 ④ 教育講演6-4

病院皮膚科における血管腫・血管奇形の治療のコツ」

伊勢崎市民病院 皮膚科  
主任診療部長 田村 敦志

## はじめに

血管腫・血管腫奇形には多くの疾患が含まれますが、生下時あるいは生後まもなく発症するものが多いため、はじめは小児科医が相談を受ける場合が多いと思われます。その後、皮膚発生例は皮膚科に紹介されますが、皮膚科で診断した後は治療手段によっては専門性の高い他の診療科で治療されることもあります。

血管腫・血管奇形のうち頻度が高く皮膚科で扱われる機会が多いのは乳児血管腫とポートワイン母斑ですので、本日はこの2つの疾患を中心にお話します。

## ポートワイン母斑（毛細血管奇形）

まず、ポートワイン母斑です。ISSVA分類では毛細血管奇形に分類されており、最近では、単に毛細血管奇形と呼べば、ポートワイン母斑を指すことが多くなっています。しかし、毛細血管奇形には、

図1 血管腫・血管奇形の診療科

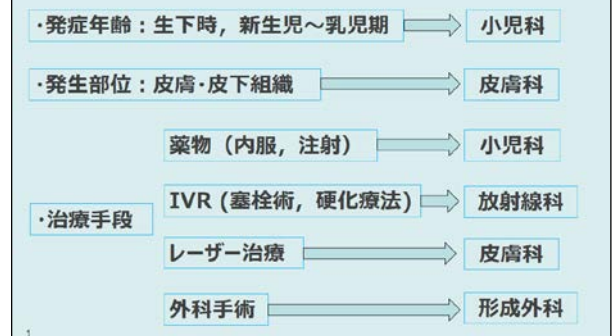

図2 ポートワイン母斑の自然経過

- ・自然消退しない。児の成長に比例して面積は増大
- ・加齢によりしばしば色調が濃くなる（ピンク→紅色→紫紅色）
- ・加齢によりしばしば厚みを増し、ときに結節を形成

↓  
早期の治療が望ましいと考えられる

改定ガイドライン：できるだけ早期に治療を開始することを選択肢の一つとして提案する  
・推奨度2（弱い）エビデンスD（非常に弱い）

サモンパッチや先天性血管拡張性大理石様皮斑なども含まれますので、ここではポートワイン母斑と呼ぶことにします。本症は短期的には顕著な変化はなく、児の成長に比例して面積が増大し、自然消退はありません。大人になってもあまり変化のない症例も少なくありませんが、加齢によって色調が濃くなったり、厚みを増したり、ときに結節を形成したりします。児の成長に伴い皮膚の厚みが増し、面積も増えますので、理論的には早期の治療が望ましいと考えられます。治療はフラッシュランプ・パルスダイレーザー（以下、色素レーザー）を用いたレーザー治療が中心となります。また、加齢により生じた結節性病変は外科的に切除します。






2017年改訂の血管腫・血管奇形・リンパ管奇形ガイドラインに「毛細血管奇形に対する色素レーザー照射は治療開始年齢が早いほど有効率が高いか？」というCQがあります。これに対する推奨文は「1歳前のレーザー治療が有効性が高い可能性があり、できるだけ早期に治療を開始することを選択肢のひとつとして提案する」となっています。強い推奨ではなく、推奨の強さは2（弱い）でエビデンスもD（非常に弱い）です。これには早期レーザー治療の「益」と乳幼児で全身麻酔が必要になることもある「害」も勘案されています。実際、ポートワイン母斑に対する色素レーザー治療は健康保険で行われますので、治療間隔を3ヵ月以上開けるのが普通です。したがって治療を繰り返して、満足すべき結果が得られるまでには長期間かかります。色素レーザー治療は、ほとんどの症例に対して色調を淡くする効果があります。しかし、残念ながらパルス幅可変のレーザー装置が普及した現在でも完全消退に至る例は多いものではなく、本人が満足するか、あるいは治療を繰り返しても変化がなくなった時点で終了とします。

### 乳児血管腫

次に乳児血管腫についてお話しします。乳児血管腫の病型分類は報告者によって若干異なりますが、本邦では欧米の教本にも取り上げられているNakayama先生が報告した際の分類が広く用いられています。すなわち、局面型、腫瘤型、皮下型の3型の分類です。局面型は、隆起しないか、または隆起しても高さが3mm以下のものを指します。本邦では局面型が過半数を占めており、最も多い病型です。

乳児血管腫の自然経過については最も多数例の経過を追ったWallaceの報告が有名です。411腫瘍を7年間経過観察し、90%が完全消退したと報告しています。自然経過

図3 乳児血管腫の病型別発生頻度

形態	Nakayama H (本邦1250例)	Margileth CA & Museles M (326腫瘍)	Simpson JR (140腫瘍)	Wallace HJ (286例411腫瘍)
	plaque 57%	superficial (strawberry) 83%	64%	superficial (strawberry) 71%
				
	tumor 40%	mixed 9%	34%	deep (cavernous) 29%
				
	subcutaneous 3%	deep (subcutaneous) (cavernous) 7%	2%	

が良好であることが判明してからは‘wait and see policy’が gold standard となりました。いろいろな治療を加えた場合の瘢痕よりも自然治癒した痕跡のほうがきれいだからです。

その後、色素レーザーが登場し、表在性血管病変をほとんど瘢痕を残すことなく治療することが可能になると、本症に対する有効性も期待されるようになりました。多くの論文が治療効果を検討していますが、発症早期から色素レーザー治療を開始しても深部病変の成長を抑制することはできず、腫瘤の厚みを減らす明らかな効果もないことが判明しています。一方、表面の色調を淡くする効果はあり、特に厚みの少ない局面型においては色調、扁平化において優れた効果が得られます。しかし、局面型は無治療でもきれいに治癒するので、積極的に治療を加える必要もないわけです。本邦ではこの局面型が最も多いため色素レーザー登場後も wait and see policy が消え去ったわけではありません。実際、色素レーザー治療は乳児血管腫に保険適用がありますので、局面型を早く消失させたい場合や腫瘤型の色調を早期に淡くさせたい場合などに実施されます。

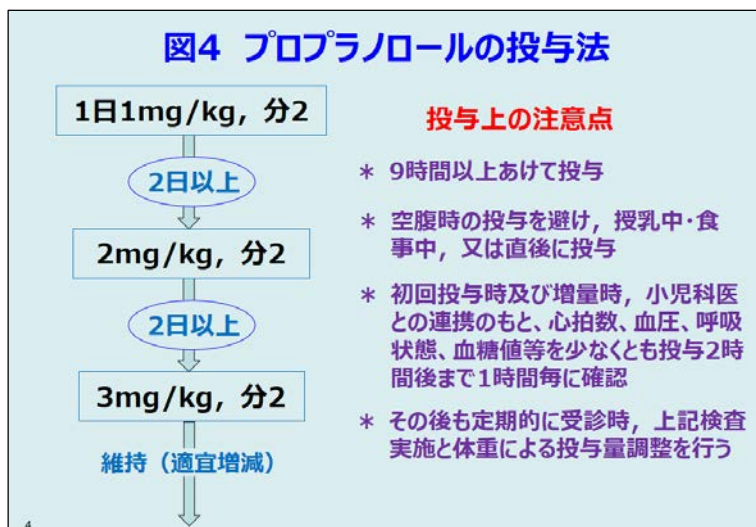大部分の無害な乳児血管腫に対してはこのような治療方針を取ります。しかし、発生部位によっては生命を脅かしたり、機能的・整容的に重大な問題を生じたりする恐れがあります。例えば、声門、眼瞼、口唇発生例などは、それぞれ気道閉塞、弱視、哺乳障害を招きますので、有効性が高く速効性のある治療を迅速に開始する必要があります。このような場合には、これまで副腎皮質ステロイドの全身投与や局注が第一選択として実施されてきました。ステロイド無効例に対しては第二選択としてインターフェロン- $\alpha$ が推奨されていました。しかし、インターフェロン- $\alpha$ の投与は小児においては稀ではありますが、副作用として痙性両麻痺の後遺症を残すことがあり、覚悟のいる治療です。ステロイドの有効率は報告により幅がありますが、大量投与では概ね 2 週以内にほとんどの症例で劇的な効果が現れます。

### プロプラノロール療法

このような中、近年海外で使用されるようになった非選択的 $\beta$ 遮断薬プロプラノロールのシロップ剤が、2016年9月に本邦でも乳児血管腫に保険適用となりました。開発時の臨床試験においてプロプラノロールはプラセボと比較して圧倒的に高い有効性を示して認可されています。海外では2008年から使用されているため、プロプラノロールとステロイドの効果を比較検討した論文も集積しつつあります。それらによるとプロプラノロールは有効率、速効性のいずれにおいても概ねステロイドと同等かそれ以上とするものが多くみられます。したがって、今後は最初に使用される機会が増加すると思われる。プロプラノロールが本邦において第一選択薬としての地位を確立するには初期の数年間に副作用により重篤な転帰をきたす症例がないことが大切な要件になると思われる。本剤はすでに循環器領域で使用されてきており、副作用の多くは軽症であり、重篤なものは稀です。しかし、少数例ではあるものの重篤な副作用の発生も報告されており、薬

剤の特性を十分に知っておくことが必要です。本剤はβ遮断薬であることから、薬理作用として心筋や刺激伝導系に対する抑制作用を有するほか、気管支収縮、低血糖からの回復遅延、低血糖徴候の抑制作用などを有しています。このため頻度は少ないものの、低血圧、徐脈、房室ブロック、気管支痙攣の副作用が報告されています。また、無顆粒球症の報告もあります。乳児血管腫は早産児・低出生体重児に多く、先天性心疾患を合併する確率が高いとされていることや、乳児期は糖の要求量が高く、体内貯蔵が少ないため、低血糖に陥りやすいという特徴も知っておく必要があります。

プロプラノロールは初回投与量から 2 倍量、3 倍量へと、それぞれ 2 日以上の間隔を開けて漸増しながら投与開始し、その後、維持量を 6 ヶ月から 1 年以上、増殖期が終了するまで継続投与します。投与開始前の事前検査のほか、初回投与時、増量時には小児科医と連携のもとバイタルサインや血糖値などに異常がないか確認することが求められています。このため、5～7 日間程度入院して導入する施設が多いようです。早期に治療を中止するとステロイド治療と同様に再発し、再投与により縮小します。ステロイド治療と副作用を比較するといずれも重篤な副作用は稀ですが、ステロイドの副作用が遅発性であるのに対して、プロプラノロールの副作用は投与初期に現れやすいという違いがあります。



### 手術療法

乳児血管腫のほとんどはほぼ完全に退縮します。血管腫退縮後に皮膚のたるみが残った場合には切除することがあります。また、血管腫自体は退縮しても線維性組織や脂肪組織によって置換され腫瘤そのものは残存することがあります。このような場合には切除して形を整えます。

### おわりに

血管腫・血管奇形には乳幼児期に治療を必要とするものが少なくありません。とくに全身的治疗を実施するうえでは皮膚科医にとって馴染みのない乳幼児の生理学的特性の理解が必要であり、小児科医との連携が大切になります。